

Análisis crítico al documento de consenso sobre los avances en la evaluación de riesgos, prevención y tratamiento de los desgarros cutáneos

Carmen Elena Ruiz Henao*¹, Santiago Roviralta Gómez²

¹MD. Máster en deterioro de la integridad cutánea, úlceras y heridas. FREMAP. Burela (Lugo- España)

²Enfermero coordinador. Máster en deterioro de la integridad cutánea, úlceras y heridas. Servicio de Atención Primaria de Ribadeo. Ribadeo (Lugo-España)

*Correspondencia del autor; email ruizhenaoc@yahoo.es

Palabras claves: Hipodermis, capas de la piel, desgarros cutáneos, hematoma subcutáneo, universalización de la definición de desgarros cutáneos

For referencing Henao CER, Gómez SR. Análisis crítico del documento de consenso sobre los avances actuales en la evaluación, prevención y tratamiento de los desgarros cutáneos, prevención y tratamiento de los desgarros cutáneos. *Journal of Wound Management* 2024;25(2):72-76.

DOI <https://doi.org/10.35279/jowm2024.25.02.08>

Presentado el 25 de febrero de 2024, Aceptado el 16 de mayo de 2024

MENSAJES CLAVES

- Los desgarros cutáneos o de piel no se consideran una lesión específica.
- El hematoma subcutáneo, como parte de la lesión, debe ser tratado lo antes posible.
- La falta de universalización de la definición es la principal razón por la que no se diagnostican adecuadamente.

¿DEBE AMPLIARSE EL CONCEPTO DE DESGARRO AL TEJIDO CELULAR SUBCUTÁNEO?

Aquí presentamos un análisis crítico al documento de Consenso del International Skin Tear (ISTAP)¹ en el que los desgarros cutáneos se definen de forma incompleta, ya que no incluye todas las capas de la piel (se excluye la hipodermis). Nos gustaría

declarar que no todos los desgarros tienen la misma morfología en cuanto a profundidad y estructura tisular, dependiendo de la dirección e intensidad del trauma directo, ellos no tienen el mismo enfoque terapéutico². Los desgarros desarrollados en las capas superiores de la piel, epidermis y dermis, denominados "desgarros cutáneos" por la ISTAP, se considerarían desgarros cutáneos leves. Al tratarse de un documento de consenso, los desgarros superficiales no deben incluirse de manera que excluya la consideración de desgarros más serios. Dado que los desgarros cutáneos varían en función de la intensidad del trauma, es de esperar que también afecten a la capa más profunda de la piel, e incluso comprometan la fascia. Esta es la razón por la que creemos que el tejido celular

subcutáneo debe incluirse en el documento de consenso, lo que llevaría a un entendimiento más completo del grado de afectación de las capas de la piel, así como los efectos adversos que puedan producirse, como sangrados y la subsiguiente formación de hematomas.

Consideramos que un desgarró cutáneo no es una lesión específica; más bien debería incluirse en la definición de

"laceraciones cutáneas" (hasta la hipodermis) para diferenciarla de las

laceraciones en diferentes localizaciones anatómicas (como músculos, tendones o nervios). Dado que estas laceraciones cutáneas pueden afectar tanto a estructuras superficiales y profundas, algunos autores² las denominan avulsiones suprafasciales y subfasciales².

¿DEBEMOS TENER EN CUENTA LA LÍNEA O DIRECCIÓN DEL COLGAJO TRAUMÁTICO DE LOS DESGARROS?

Este tipo de lesión traumática puede deberse a cizallamiento, contusión, fricción o retirada de adhesivos, y se produce con mayor frecuencia en pacientes con fragilidad cutánea debida al fotoenvejecimiento.^{1,3,4,5}

Las laceraciones cutáneas no tienen una línea uniforme, es decir, no son completamente horizontales. Las figuras 1 y 2 muestran que muchas de ellas son oblicuas. En la práctica clínica es frecuente ver, un colgajo cutáneo oblicuo traumático que compromete y alcanza la hipodermis, en forma semicircular o en "V" (ver Figura 3).

La apariencia puede no reflejar adecuadamente el grado de fuerza utilizada para causar la lesión⁴; por ejemplo, las personas mayores (especialmente las que toman esteroides sistémicos o anticoagulantes) desarrollan equimosis seniles en todo el cuerpo, pero especialmente en las extremidades. Se sabe que se producen con poca fuerza, e incluso espontáneamente debido al adelgazamiento del tejido conjuntivo perivascular.⁵

¿SE IDENTIFICAN CORRECTAMENTE LAS DIFERENTES CAPAS DE LA PIEL EN EL COLGAJO CUTÁNEO TRAUMÁTICO?

Es esencial clasificar el grosor del colgajo cutáneo traumático, para tener en cuenta las capas comprometidas. Si son muy finas, al reposicionarlas mantendrán una morfología similar a la de un injerto parcial de piel (Figura 4a (i) y ii). En casos

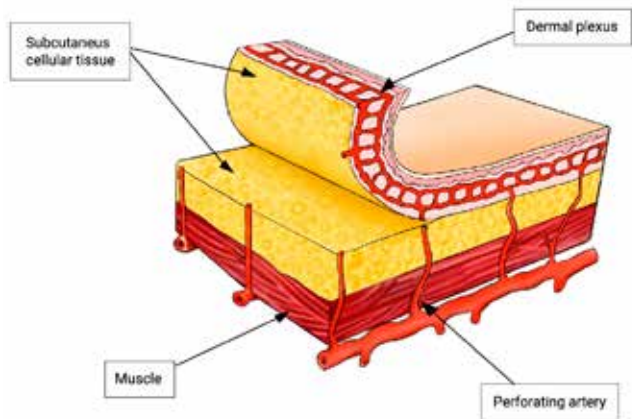


Figura 1a

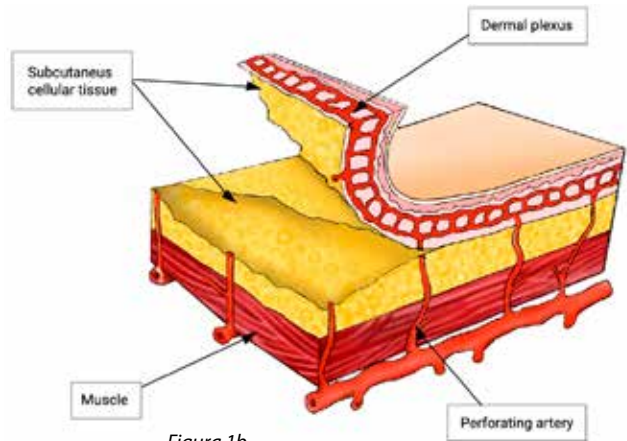


Figura 1b

Figura 1. Línea o dirección del colgajo traumático de los desgarros: 1a) Desgarro horizontal. 1b) Desgarro oblicuo (incluyendo el tejido celular subcutáneo)

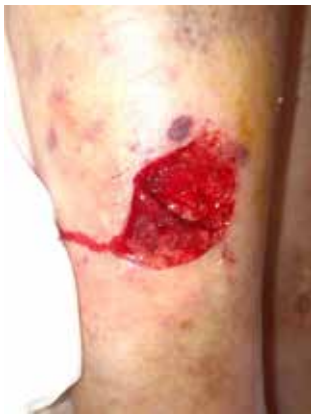

Figura 2a

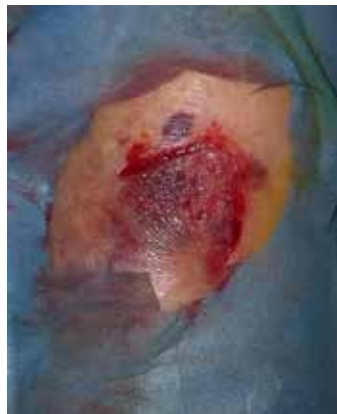

Figura 2b

Figura 2. Laceración pretibial con afectación oblicua: 2a) El borde del colgajo es superficial. 2b) El colgajo se recoloca en su lecho. Las fotografías proceden de nuestra clínica, utilizadas con permiso.

de colgajos cutáneos traumáticos gruesos, podemos encontrarnos ante un colgajo cutáneo denominado al azar⁶ o, por el contrario, un colgajo de perforante⁶ (como se muestra en las Figura 1b y 4b (i y ii)), que preserva parcial o totalmente la viabilidad de la piel avulsionada.

Es fundamental conocer la diferencia entre la morfología tisular normal y las lesiones traumáticas. Si la piel consta de tres capas, como describen Van Tingen⁷ y otros autores, ^{7,8} la afectación de la hipodermis debe formar parte de la clasificación de los desgarros o laceraciones cutáneas. No olvidemos que en su espesor también podemos detectar folículos pilosos, nervios sensoriales y vasos sanguíneos⁹. El tejido celular subcutáneo se encuentra por debajo de la dermis reticular, sin un límite definido. Sin embargo este tejido areolar laxo, con sus fibras se une a las de la dermis,

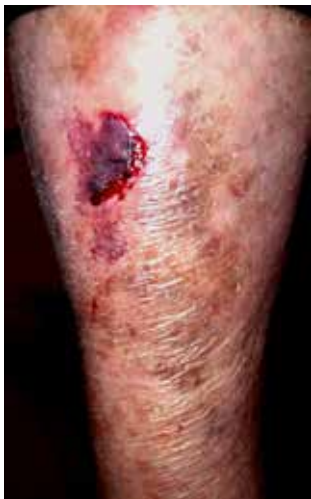

Figura 3a

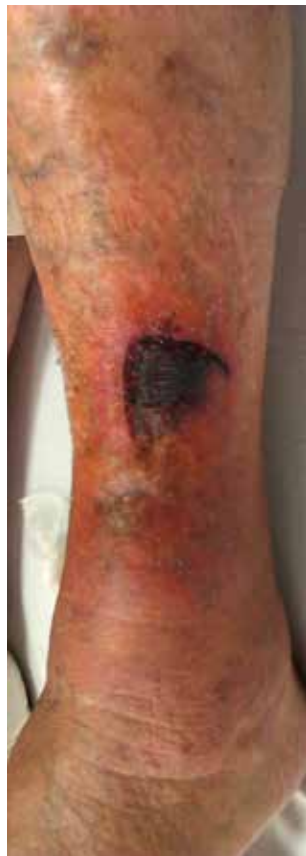

Figura 3b

Figura 3. Formas de colgajos cutáneos oblicuos traumáticos que alcanzan la hipodermis. 3a) Forma semicircular. 3b) Forma en "V".

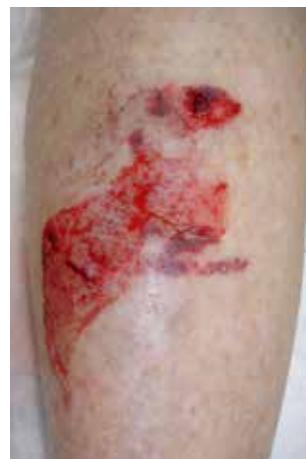

Figura 4a (i)

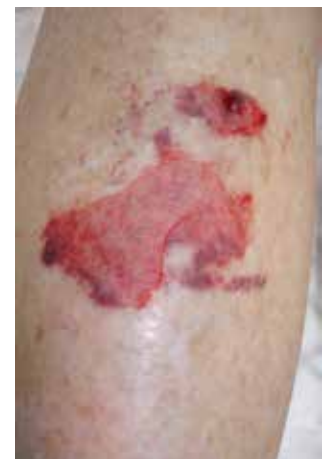

Figura 4a (ii)

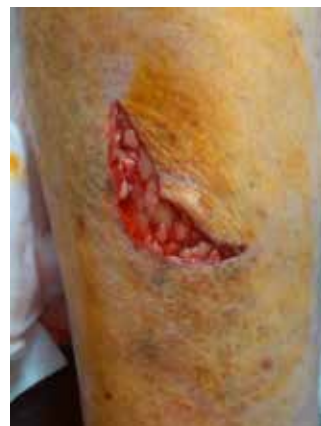

Figura 4b (i)

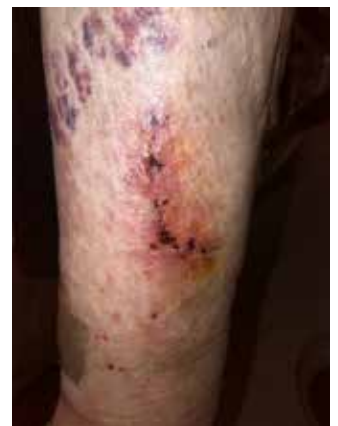

Figura 4b (ii)

Figura 4. Grosor de los colgajos cutáneos traumáticos

formando puntos de anclaje; fijando también la piel a las estructuras subyacentes (fascia, periostio o pericondrio).¹⁰ La atrofia extrema de la epidermis y la dermis asociada con el adelgazamiento de la grasa debido al envejecimiento hace que los vasos subcutáneos entren en estrecho contacto con las capas superficiales.¹⁰ Saurat et al³ y Kaya et al¹¹ describen las laceraciones (y no los desgarros) como estadios II y III, como dermatoporosis de estadio II y III.

Según la clasificación de Dunkin,^{12,14,15} las laceraciones pretibiales o desgarros cutáneos de tipo 1 y 2 (mostrados en la figura 5; 5a,5b), deben tratarse de forma conservadora, como corroboran Lo et al¹ y Singh et al.¹⁶ Sin embargo, las lesiones de tipo 3 y 4 (mostradas en la Figura 5;5c,5d) deben derivarse a los servicios de urgencias,^{15,16} y posteriormente ser tratadas de forma mixta, con el fin de reducir tiempo de hospitalización, realizando curas ambulatorias, y definiendo tratamientos adecuados en función de su evolución.

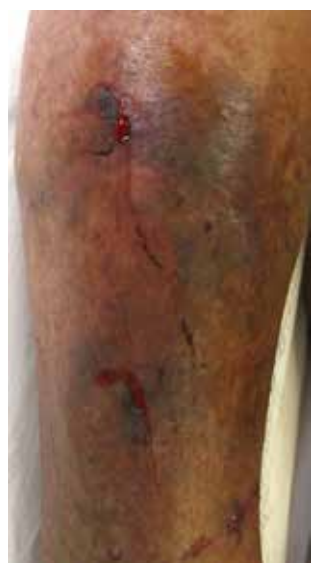

Figura 5a

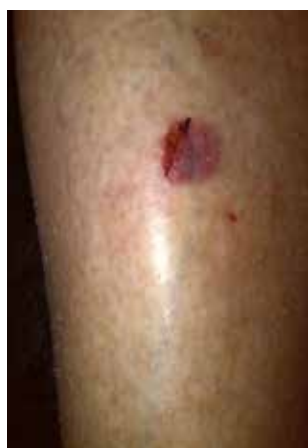

Figura 5b

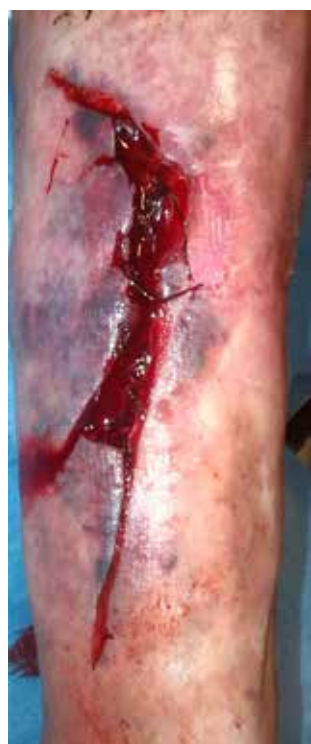

Figura 5c

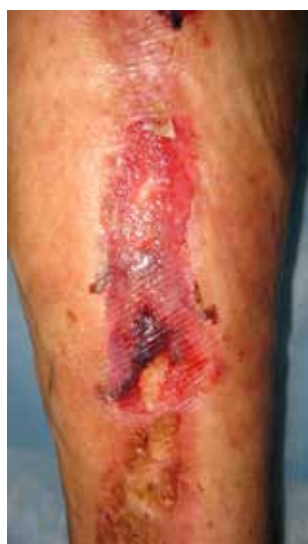

Figura 5d

Figura 5. Clasificación de las laceraciones pretibiales. 5a) Tipo 1. 5b) Tipo 2. 5c) Tipo 3. 5d) Tipo 4

¿LOS HEMATOMAS FORMAN PARTE DE LOS DESGARROS CUTÁNEOS O SON UNA COMPLICACIÓN?

Nosotros también queremos referirnos a la anatomía vascular de las capas de la piel y, posteriormente, a las manifestaciones clínicas de la extravasación vascular, según su intensidad. La hemorragia subcutánea se menciona vagamente en varias secciones del consenso, con términos como hemorragias dérmicas. La figura 6 muestra la irrigación del sistema cutáneo.¹⁷

Según la semiología dermatológica, existen lesiones debidas a la extravasación sanguínea causada por pequeños traumatismos y favorecida por lesiones cutáneas previas causadas por el envejecimiento, denominadas máculas.¹⁸ Son infiltrados dérmicos que no forman colecciones. Pueden ser rojas (más superficiales) y azules (profundas), y no desaparecen con la vitropresión (diascopia). Estas lesiones se distinguen¹⁹ como

Petequias: Extravación puntiforme y aislada. Máculas ≤ 4 mm (Fig. 7)

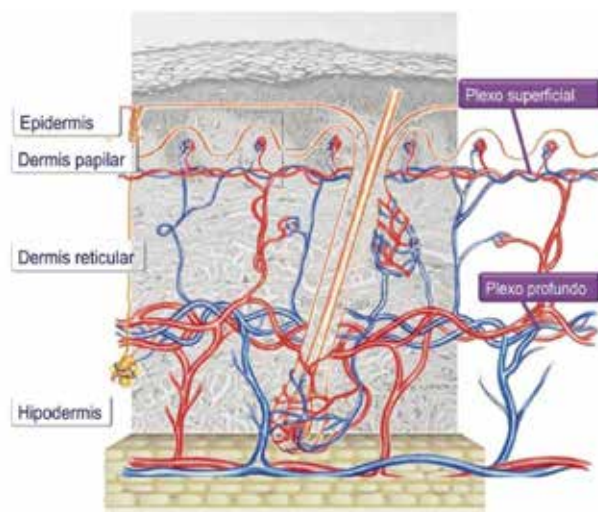


Figura 6. Red vascular cutánea: Plexo superficial y profundo; el plexo subcutáneo también se aprecia (Imagen utilizada con autorización).¹⁰

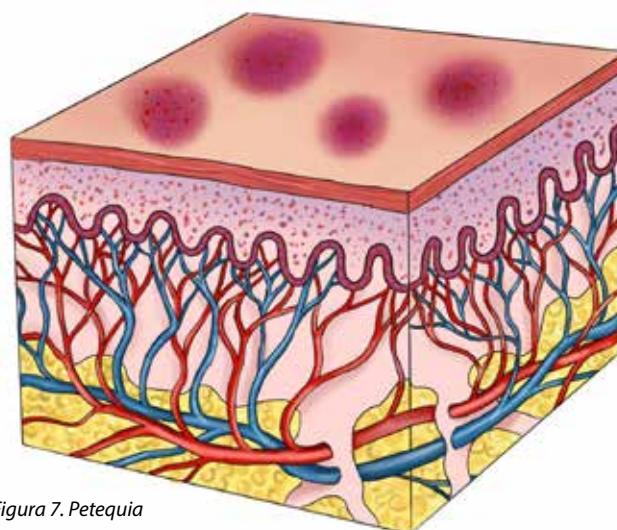


Figura 7. Petequia

Púrpura: Pequeñas extravasaciones que cubren de forma densa y simétrica áreas relativamente grandes. Pueden ser Maculares: extravasaciones intradérmicas; o Papulares, con inflamación de la pared vascular y de 5-10 mm de tamaño (Figura 8).

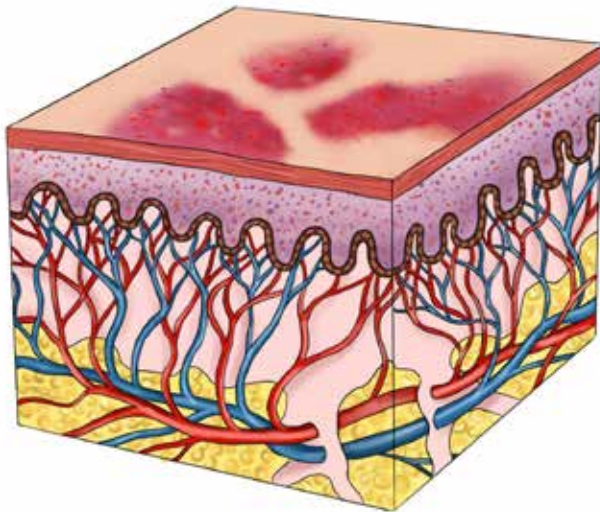


Figura 8. Púrpura

Equimosis: Extravasación que afecta a zonas extensas, en forma de placa, >1 cm de diámetro. Coloquialmente se denomina hematoma (Figura 9).

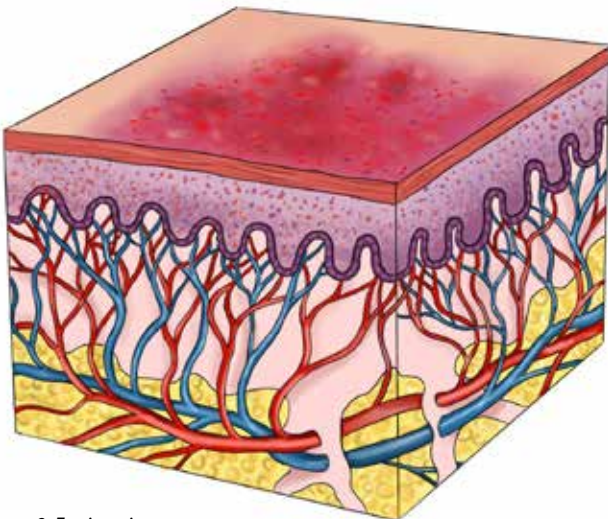


Figura 9. Equimosis

Hematoma: Extravasaciones masivas en forma de acúmulo o tumor (Figura 10). Los vasos pueden seguir sangrando durante algún tiempo después de que se produzca el hematoma durante las primeras 24-48 horas.²⁰ Los hematomas, dependiendo del tamaño y la profundidad, no siempre son palpables. Pueden ser producto de la rotura de capilares del plexo subpapilar, de un vaso de la dermis o del tejido celular subcutáneo. Cuando el plexo subpapilar se rompe puede formar un pequeño hematoma subepidérmico o intradérmico.

CONCLUSIÓN

Dado que la ISTAP no tiene en cuenta la hipodermis en sus desgarros cutáneos,¹ concluimos que los desgarros cutáneos deben corresponder a laceraciones cutáneas avulsivas suprafaciales.² Por lo tanto proponemos que se revise esta definición y que se incluya el término de laceraciones cutáneas, ya que comprometen toda la piel.

Además, la clasificación no sólo debe analizar si existe o no un colgajo cutáneo, sino también definir su línea o dirección, así como su grosor.

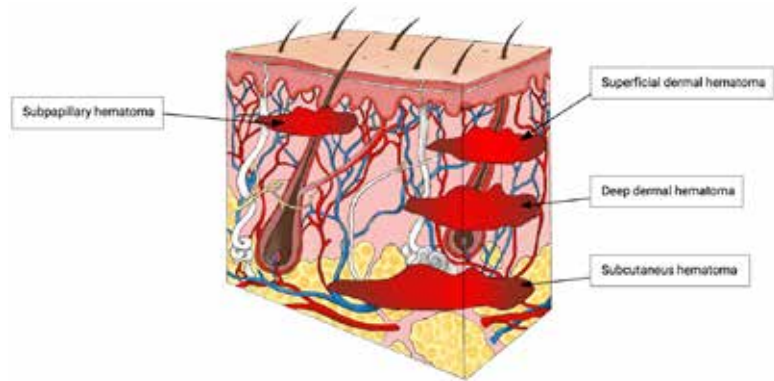


Figura 10. Posibles lugares de origen de hematomas en la piel

También debe considerarse la presencia de un hematoma, el cual es derivado de la rotura de los plexos vasculares, y es una entidad que debe ser descrita como parte de la lesión y tratada lo más rápidamente posible, debido a las complicaciones que pueden ocasionar.

Los términos morfológicos y conceptuales aún deben ser aclarados, así como llegar a un consenso en la traducción de términos del inglés al español y otras lenguas, evaluando si los conceptos son similares. Muchas veces, aceptamos términos ¡cuando nunca nos hemos cuestionado si son totalmente correctos!

DISCUSIÓN

La falta de una codificación universal es quizás la razón principal por la que estas lesiones no se diagnostican adecuadamente. El manejo diario de las heridas traumáticas implica proporcionar un diagnóstico según su descripción anatómica y clínica. Posteriormente, en la práctica, debe aplicarse el sistema de codificación global de la OMS (CIE 9, CIE 10 o CIE 11, según la institución o el país). Sin embargo, si dentro de estos códigos no se especifican los tipos de lesiones según el lugar anatómico afectado y sólo aparece un término general, por ejemplo: "heridas abiertas - complicadas o no", o no se identifica el tipo de laceración, como la cutánea, esto puede constituir una barrera para futuros estudios.

CONFLICTO DE INTERESES

Los autores declaran no tener ningún conflicto de intereses

FINANCIACIÓN

Los autores no recibieron financiación para este estudio.

REFERENCIAS

1. Van Tiggelen H, Beeckman D. Skin tears anno 2022: An update on definition, epidemiology, classification, aetiology, prevention, and treatment. *J Wound Management*. 2022;23(2):38-51. doi:10.35279/jowm2022.23.02.09
2. Henao CER, Gómez SR. Revisión narrativa: ¿Laceraciones pretibiales, avulsiones o desgarros cutáneos? *J Wound Care*. 2020. Oct 1;29(LatAm Sup2):35-39.
3. Saurat JH, Mengeaud V, Georgescu V, Coutanceau C, Ezzedine K, Taïeb C. A simple self-diagnosis tool to assess the prevalence of dermatoporosis in France. *J Eur Acad Dermatol Venereol*. 2017;31(8):1380-1386.
4. Dolinac D, Matshes EW, Lew EO. *Forensic Pathology: principles and practice*. 1st ed. Elsevier. 2005.
5. Schwartz RA. Actinic Púrpura. Updated: Apr 07, 2021. Available from: <https://emedicine.medscape.com/article/1087008-overview>.

6. Thorne CH, Chung KC, Gosain AK, et al. *Grabb and Smith's Plastic Surgery*. 7th ed. Wolters Kluwer. 2014.
7. Van Tiggelen H. *Skin tears: Epidemiology, classification and measurement*. PhD thesis Ghent University. 2022. Available from: <https://biblio.ugent.be/publication/8751140>.
8. Navarrete Franco G. *Histología de la piel*. *Rev Fac Med UNAM*. 2003. Julio-Agosto;46 (4):130–133.
9. Buendía Eisman A, Mazuecos Blanca J, Camacho Martínez FM. Sección I: Temas generales. Capítulo 1. Anatomía y fisiología de la piel. In: Editor: Conejo-Mir J, Moreno JC, F. M. Camacho FM, *Manual de Dermatología*. Grupo Aula Medica. 2018:2–27. Available from: [https://www.berri.es/pdf/MANUAL%20DE%20DERMATOLOGIA%E2%80%9A%202%20Vols.%20\(Tapa%20Dura\)/9788478856282](https://www.berri.es/pdf/MANUAL%20DE%20DERMATOLOGIA%E2%80%9A%202%20Vols.%20(Tapa%20Dura)/9788478856282)
10. García Dorado J, Alonso Fraile P. *Pediatría Integral*. *Pediatra Integral* 2021; 25(3):156e1–e13
11. Kaya G, Jacobs F, Prins C, Viero D, Kaya A, Saurat JH. Deep dissecting hematoma: an emerging severe complication of dermatoporosis. *Arch Dermatol*. 2008 Oct;144(10):1303–1308.
12. Beldon P. Classifying and managing pretibial lacerations in older people. *Br J Nurs*. 2008;17(Sup 5):4–18.
13. Payne RL, Martin ML. Defining and classifying skin tears: need for a common language. *Ostomy Wound Manage*. 1993. Jun;39(5):16–20, 22–24, 26.
14. Dunkin CS, Elfleet D, Ling C, Brown TP. A step-by-step guide to classifying and managing pretibial injuries. *J Wound Care*. 2003 Mar;12(3):109–111.
15. Lo S, Hallam MJ, Smith S, Cubison T. The tertiary management of pretibial lacerations. *J Plast Reconstr Aesthet Surg*. 2012. Sep;65(9):1143–1150.
16. Singh P, Khatib M, Elfaki A, Hachach-Haram N, Singh E, Wallace D. The management of pretibial lacerations. *Ann R Coll Surg Eng*. 2017;99(8):637–640.
17. Reto Wettstein R, Erni D. Basic anatomical principles and functions of soft tissue and bone. In: Volgas D et al, 1st ed. *Manual of Soft-Tissue Management in Orthopaedic Trauma*, Theime. 2011, Chapter 2. doi:10.1055/b-0034-84272
18. Braun-Falco O, Plewig G, Wolff HH, Winkelmann RK. *Dermatology*. Springer-Verlag Ibérica. 1991.
19. Ball JW, Dains JE, Flynn JA, Solomon BS, Stewart RW. *Examen de la piel. Púrpuras, 7 tipos de lesiones y sus causas*. *Guía Seidel de exploración física*. 9 editions. Ed. Países Bajos.Elsevier. 2019.
20. Randeberg LL, Winnem AM, Langlois NE, Larsen EL, Haaverstad R, Skallerud B, Haugen OA, Svaasand LO. Skin changes following minor trauma. *Lasers Surg Med*. 2007;39(5):403–413.