

L'évaluation infirmière des ulcères du pemphigus vulgaire

RÉSUMÉ

Introduction Le pemphigus vulgaire (PV) est une dermatose bulleuse auto-immune sévère qui se traduit par la formation de vésicules intra-épidermiques affectant la peau et les muqueuses. Les données épidémiologiques montrent une incidence de 0,1-0,5 pour 100 000 habitants par an, et une mortalité de près de 5-10%.

Objectif L'objectif de cette revue documentaire intégrative était d'examiner la classification/terminologie des ulcères PV en fonction de la description des lésions cutanées.

Méthode Il s'agit d'une revue intégrative des études primaires, des séries/examens cliniques ou des études de validation qui décrivent ou évaluent les ulcères PV. Les stratégies de recherche ont inclus les articles pertinents qui ont été publiés entre 2011-2019 en utilisant des termes tels que pemphigus, ulcère cutané, dermatologie, diagnostic, évaluation infirmière. Les études ont été sélectionnées pour l'analyse après application des critères d'éligibilité et exclusion par duplicité.

Résultats La recherche initiale a donné lieu à 2 934 publications ; 14 articles étaient éligibles pour l'analyse. La synthèse des études a été organisée comme suit : 57,14% de séries/examens cliniques, 50% rédigés par des médecins, 64,29% de niveau de données 4. La terminologie utilisée pour décrire les ulcères PV comprenait l'érythème cutané/muqueux, le nouvel érythème, l'hyperpigmentation post-inflammatoire, les lésions buccales, les croûtes d'épithélialisation, les cloques, les bulles, les érosions, les zones érodées, les lésions exsudatives érosives, les érosions sèches.

Conclusions Des études avec de meilleurs niveaux de données sont nécessaires sur cette question afin de déterminer la meilleure façon de décrire les lésions en utilisant le glossaire dermatologique pour l'évaluation infirmière.

Mots clés soins infirmiers, dermatologie, maladies de la peau, vésiculobulleuse, acantholyse

Pour les références Costa MTF et al. L'évaluation infirmière des ulcères du pemphigus vulgaire. WCET[®] Journal 2021;41(3):27-37

DOI <https://doi.org/10.33235/wcet.41.3.27-37>

Soumis le 16 mars 2021, Accepté le 18 juillet 2021

Mariana Takahashi Ferreira Costa*

Étudiante en maîtrise, École d'infirmières, Université fédérale de São Paulo, Brésil

Infirmière membre du groupe de prévention et de traitement des plaies, Institut d'infectiologie de Emílio Ribas, Secrétaire d'État à la santé, São Paulo, SP, Brésil

Courriel : marianatakahashicosta@hotmail.com

Luiza Keiko Matsuka Oyafuso

Superviseur de l'équipe technique de santé, Institut d'infectiologie Emílio Ribas, Secrétariat d'État à la santé, São Paulo, SP, Brésil

Professeur adjoint, Fondation universitaire ABC

Mônica Antar Gamba

Professeur associé, École d'infirmières, Université fédérale de São Paulo, São Paulo, SP, Brésil

Coordonnatrice du cours de spécialisation en soins infirmiers en dermatologie, professeure mentor au programme d'études supérieures en soins infirmiers

Kevin Y Woo PhD RN FAPWCA

Professeur adjoint, École d'infirmières, Faculté des sciences de la santé, Université Queen's, Kingston, ON, Canada

Professeur de recherche auxiliaire, programme MCISC, École de physiothérapie, Faculté des sciences de la santé, Université Western

Consultant en soins des plaies, West Park Healthcare Centre

Co-rédactrice en chef, *Advances in Skin and Wound Care*

*Auteur correspondant

INTRODUCTION

Le pemphigus vulgaire (PV) est une dermatose bulleuse auto-immune sévère dans laquelle les anticorps détruisent les desmosomes, entraînant la formation de vésicules intra-épidermiques qui affectent la peau et les muqueuses. Le PV survient principalement entre la 4^{ème} et la 6^{ème} décennie de la vie, touchant les hommes et les femmes avec une incidence de 0,1-0,5 pour 100 000 habitants par an et un taux de mortalité de 5-10%. La distribution de la maladie est universelle, mais elle touche le plus souvent les personnes d'ascendance israélite³.

Dans le PV, les auto-anticorps agissent principalement sur la desmogleine 3 (Dsg3) qui est exprimée surtout dans les couches profondes de l'épiderme^{2,3}. L'identification de la couche sur laquelle se produit l'acantholyse est un facteur qui aide au diagnostic des dermatoses bulleuses. Par exemple, il est possible de différencier le PV du pemphigus foliacé en fonction du site où se produit l'acantholyse, puisque le pemphigus foliacé affecte la couche granuleuse alors que le PV affecte la couche épineuse^{2,3}. Ces manifestations impliquent la formation de cloques, avec pour conséquence des ulcérations et des lésions cutanées qui peuvent être dévastatrices, affectant l'interaction sociale et même la perte d'emploi⁴.

L'impact de la défiguration associée au PV sur la qualité de vie des

patients, l'image de soi, la dynamique familiale et sociale a été bien documenté⁴. Outre l'atteinte cutanée, le PV peut toucher les tissus muqueux de la bouche, du pharynx, du larynx, des voies nasales et des conduits auditifs (Figures 1 et 2). Les zones touchées par la maladie peuvent compromettre la respiration normale ainsi que la capacité à parler et à manger de façon à maintenir un apport nutritionnel adéquat^{2,3}.

La classification des PV a fait l'objet d'études ces dernières années. The Commitment Index of Skin and Mucous dans le pemphigus vulgaire utilise quatre paramètres différents pour évaluer l'état clinique de la maladie : (a) le nombre de vésicules ou de zones érodées; (b) la taille des vésicules ou des zones érodées; (c) la mise en évidence du signe de Nikolsky (où le fait de glisser fermement le doigt avec pression sur la peau différencie l'épiderme d'apparence normale, produisant une érosion); (d) l'atteinte des muqueuses et la septicémie. Le score total peut varier de 0 à 100, et les patients sont classés comme suit : Le score de la classe I est de 0 à 30; celui de la classe II de 35 à 65; celui de la classe III de 70 à 100, ce qui signifie que plus le score est élevé, plus le statut est critique¹.

Les outils de classification du pemphigus, le Pemphigus Disease Area Index (PDAI) et le Japanese Pemphigus Disease Severity Score (JPDSS), ont été comparés par Shimizu et al.⁵. Le PDAI mesure l'atteinte de la peau et des muqueuses par la taille et le nombre de vésicules dans chaque région anatomique, et le score varie de 0 à 263. JPDSS utilise des paramètres pour la notation : (I) le rapport entre la surface de la peau affectée et la surface du corps; (II) la présence ou l'absence du phénomène du signe de Nikolsky; (III) le nombre de nouvelles vésicules développées par jour; (IV) la présence ou l'absence de lésions

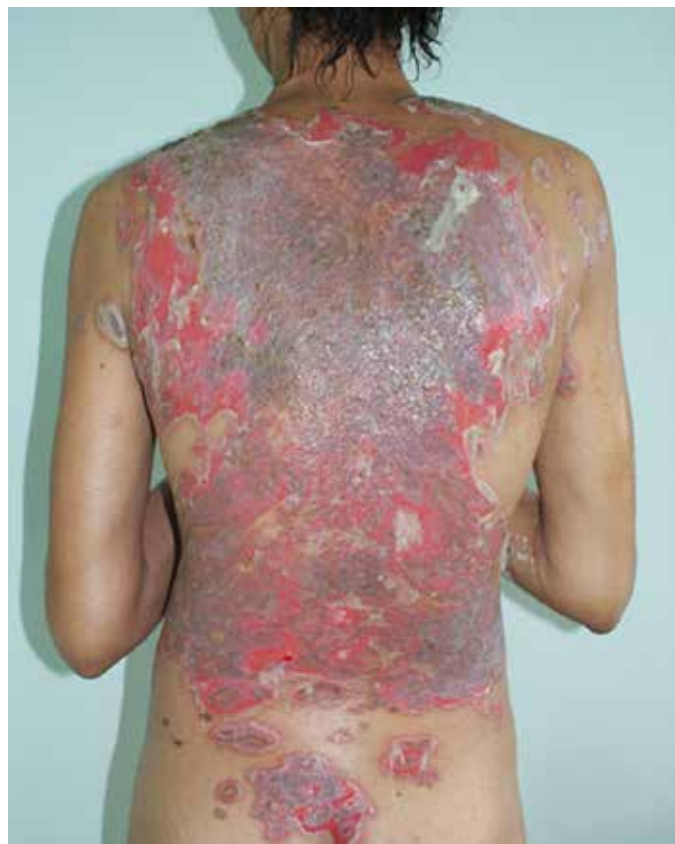

Figure 1. Lésions cutanées sur le tronc

buccales; et (V) le titre des anticorps du pemphigus. Le score de chaque paramètre s'échelonne de 0 à 3. Dans l'étude de Shimizu et al.⁵, les résultats montrent que le PDAI reflète plus précisément la gravité de la maladie. Les auteurs proposent donc l'utilisation d'index pour orienter un traitement uniforme selon des critères de gradation. La corticothérapie est le traitement de choix, et elle peut être associée à des immunosuppresseurs s'il n'y a pas d'amélioration avec la corticothérapie isolée^{2,3}.

Bien qu'il s'agisse d'une maladie relativement rare, les infirmières et infirmiers doivent savoir reconnaître les lésions cutanées associées au PV et communiquer les résultats appropriés afin d'aider les patients à rechercher un traitement précoce, à évaluer la progression de la maladie et à surveiller les réponses au traitement⁶. L'objectif de cette revue intégrative était de décrire la taxonomie pour la description et l'évaluation des changements cutanés liés au PV par les infirmières.

MÉTHODE

Cette revue intégrative a été menée pour identifier, analyser et synthétiser les études qui utilisent des méthodes qualitatives, quantitatives et mixtes sur ce thème⁷. Nous avons choisi la méthode décrite par Mendes⁷ pour conduire la revue qui a consisté en six étapes : (1) formulation de la question directrice; (2) établissement des critères d'inclusion et d'exclusion des études et collecte des données (recherche dans la littérature); (3) catégorisation des études; (4) évaluation des études incluses dans la revue; (5) analyse et interprétation des données; et (6) synthèse des connaissances mises en évidence dans les articles analysés (présentation des résultats)⁷.

Formulation de la question directrice

La question de recherche était la suivante : comment les lésions qui caractérisent le PV sont-elles décrites dans la littérature, dans sa définition et sa classification ?

Établissement des critères d'inclusion et d'exclusion des études et collecte des données

La recherche a été menée dans la littérature médicale et infirmière de 2011 à 2019 en collaboration avec un bibliothécaire pour aider à répondre à la question de recherche. Les recherches ont porté sur Web of Science, LILACS, EMBASE, SCOPUS, PUBMED, BVS, CINAHL et

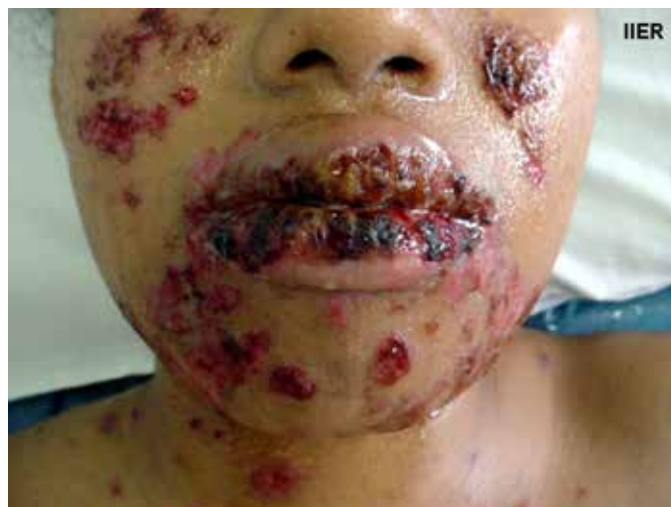

Figure 2. Lésions de la muqueuse buccale

COCHRANE avec des critères d'inclusion et d'exclusion spécifiques. Pour identifier les publications pertinentes, des bases de données ont été consultées en utilisant les termes clés suivants : dermatologie, pemphigus, ulcère cutané, diagnostic et évaluation infirmière. Les critères d'inclusion comprenaient les articles publiés en anglais, en espagnol et en portugais, la littérature évaluée par des pairs et les documents de consensus; les dates de publication étaient comprises entre le 1er janvier 2011 et le 31 décembre 2019. Les commentaires et les éditoriaux ont été exclus.

Catégorisation des études

Les études sélectionnées ont ensuite été classées selon les six niveaux de données⁸ :

- Niveau 1 : données issues d'une méta-analyse de plusieurs études contrôlées et randomisées.
- Niveau 2 : données tirées d'études individuelles avec conception expérimentale.
- Niveau 3 : données provenant d'études quasi-expérimentales, de séries chronologiques ou de contrôles de cas.
- Niveau 4 : données issues d'études descriptives (approche non expérimentale ou qualitative).
- Niveau 5 : données de compte-rendu de cas / d'expériences.
- Niveau 6 : données fondées sur les avis de comités d'experts, y compris les interprétations d'informations non fondées sur la recherche, les avis réglementaires ou juridiques.

Évaluation des études incluses dans la revue

Cette étape comprenait l'évaluation des études ainsi que l'extraction des données. Un formulaire standardisé de collecte de données a été utilisé pour extraire les informations suivantes : auteurs; catégorie professionnelle des auteurs; titre de l'article; publication; année de publication; niveau de données; objectifs; conception méthodologique; détail de l'échantillonnage; synthèse des informations; évaluation/appréciation des ulcères cutanés de pemphigus; méthodologie utilisée pour valider l'instrument; description de l'instrument; terminologie utilisée pour caractériser les ulcères; et résultats et conclusions.

Analyse et interprétation des données

L'étape d'évaluation des données comprenait l'évaluation de la qualité des sources primaires en utilisant une approche méthodologique spécifique pour déterminer la qualité de la source. Les données ont été évaluées et codées selon deux critères : la rigueur méthodologique et la pertinence par rapport au sujet de l'évaluation cutanée. Les études ont été analysées et la rigueur évaluée sur une échelle de 0 à 4. La pertinence par rapport au sujet a également été notée et indiquée, 1 indiquant que l'article n'était pas pertinent par rapport au sujet et 2 indiquant que l'article était pertinent.

Synthèse / présentation des résultats

Les analyses de données des études qualitatives ont été examinées et ont été systématiquement catégorisées, analysées et synthétisées, et placées dans des thèmes, des modèles et des relations distincts en utilisant une méthode matricielle. La synthèse des études a été organisée en trois axes : (1) les caractéristiques des publications scientifiques sur le PV; (2) la terminologie utilisée pour décrire les lésions cutanées liées au PV (tableau 1); (3) la comparaison des terminologies utilisées dans les études et la description

dermatologique des lésions cutanées.

Aspects éthiques et juridiques

Le projet de recherche a été soumis et approuvé par le Research Ethics Committee / UNIFESP : 0450/2015 et a suivi les préceptes éthiques et juridiques de la recherche avec l'être humain selon la résolution 196/96 du National Health Council.

RÉSULTATS

La recherche initiale a permis d'identifier 2934 articles; 356 articles ont été inclus après examen des titres. Après examen des résumés, 258 autres articles ne convenaient pas pour la revue examinés car ils ne répondaient pas aux critères d'inclusion; en particulier, les articles exclus ne traitaient pas du PV et de l'évaluation des lésions. Un total de 58 articles a ensuite été sélectionné pour l'étude après exclusion de 40 doublons. Sur les 58 articles, 37 (63,79%) étaient des études primaires, 17 (29,31%) des séries/examens cliniques et quatre (6,90%) des études de validation.

Une variété de termes a été utilisée dans la littérature pour décrire les lésions liées au PV. Elles sont résumées ci-dessous.

Lésions cutanées primaires

Taches plates ou macules

La première concerne les lésions cutanées planes, y compris les changements de couleur et les taches hémato-vasculaires. La nomenclature utilisée était la suivante : nouvel érythème, érythème, érythème minimal et érythème marqué⁹⁻¹⁵. L'érythème est défini comme une couleur rouge résultant d'une vasodilatation qui disparaît par pression digitale ou diascopie. La diascopie est un perfectionnement dans lequel un morceau de verre ou de plastique transparent est pressé contre la peau tandis que l'observateur regarde directement la lésion sous pression^{15,16}.

Formations solides / soulèvements oedémateux

Les formations solides peuvent inclure des bulles et des papules (petits soulèvements solides superficiels de la peau) tandis que les soulèvements oedémateux peuvent être des lésions cutanées, des squames ou des pustules (soulèvement délimité de la peau contenant un liquide purulent). Ces caractéristiques cliniques pourraient être associées à un signe de Nikolsky positif¹⁷.

Taches pigmentaires

Les nomenclatures utilisées dans cette section sont l'hyperpigmentation post-inflammatoire et les macules hyperpigmentées^{5,11,16,18-20}. L'hyperchromie est définie comme une tache de couleur variable, causée par l'augmentation de la mélanine ou le dépôt d'un autre pigment. L'augmentation de la mélanine / des taches mélanodermiques présente une couleur variable allant du brun clair au bleuâtre foncé ou au noir^{16,18}.

Contenu liquide

La nomenclature utilisée ici est celle des vésicules, des cloques et des lésions bulleuses^{1,5,9,10,12,13,20-55}. Les vésicules sont définies comme une élévation circonscrite, contenant un liquide clair, d'une taille maximale de 1 cm. Le liquide, qui est primitivement clair (séreux), peut devenir trouble (purulent) ou rouge (hémorragique)^{16,18}. Une cloque est définie comme un soulèvement contenant un liquide clair, d'une taille supérieure à 1 cm. Le liquide, primitivement clair, peut

devenir rouge-jaunâtre ou rougeâtre, formant une cloque purulente ou hémorragique^{16,18}. Le terme de lésions bulleuses est utilisé pour désigner toute collection de liquide.

Lésions cutanées secondaires

Changements d'épaisseur

La nomenclature utilisée ici comprend lésions épithéliales, épiderme dénudé et cicatrice^{9-11,13,19,22,35,51,54,56-58}. Une cicatrice est définie comme une lésion plate, saillante ou déprimée, sans sillons, pores et poils, mobile, adhérente ou rétractable. Elle associe l'atrophie à la fibrose et à la dyschromie. Elle résulte de la réparation du processus de destruction de la peau. Elle peut être : atrophique (fine, plissée, papyracée); piquée (apparition de petits trous); ou hypertrophique (nodulaire, élevée, vasculaire, avec une prolifération fibreuse excessive, avec une tendance à la régression)^{16,18}.

Pertes de tissus

La nomenclature utilisée comprend érosions, zones érodées, lésions érosives, croûte, ulcération, ulcère, lésions ulcérales, érosions à vif et excoriations^{1,5,9-15,19-21,23-60}. L'érosion ou exulcération est définie comme une perte superficielle qui n'affecte que l'épiderme. La croûte est définie comme une concrétion de couleur jaune clair à verdâtre ou rouge foncé qui se forme dans une zone de perte tissulaire. Elle résulte de la dessiccation de sérosité (mélancérique), de pus (purulente) ou de sang (hémorragique), mélangés à des restes épithéliaux^{16,18}.

Par conséquent, au vu de la revue intégrative, il a été possible d'identifier les études décrivant les altérations dermatologiques des ulcères PV selon les critères établis par les glossaires dermatologiques. Afin d'illustrer la corrélation entre les termes identifiés et l'étude

correspondante, la troisième analyse met en corrélation les termes identifiés avec l'année, la catégorie d'auteur, la catégorie d'étude et le niveau de données, comme le montre le tableau 2.

DISCUSSION

Comme en témoignent les résultats, les études dans ce domaine sont rares et les infirmières et infirmiers y ont peu contribué. Cependant, cela est nécessaire pour mettre en évidence la cohérence démontrée entre les termes utilisés par les auteurs et la terminologie des lésions élémentaires.

Pour promouvoir l'excellence des soins dermatologiques, il est nécessaire que les infirmières et infirmiers ainsi que les professionnels de santé développent des compétences pour l'évaluation des manifestations cutanées, en particulier des lésions cutanées. L'une des nombreuses fonctions de la peau, en tant que plus grand organe du corps humain, est la protection. Bien au-delà des affections essentiellement dermatologiques, elle peut traduire l'état général de la personne, signaler la présence de troubles systémiques et parfois présenter des manifestations reconnues comme des marqueurs cutanés de certaines pathologies. Cependant, la rareté des études sur le PV a conduit à une description et une évaluation médiocres des lésions cutanées dans le PV. Cela peut entraîner un retard de diagnostic et des soins et traitements sous-optimalisés^{6,20,29,36}.

En fait, ce sujet met en évidence la nécessité de poursuivre les recherches afin de composer un cadre de connaissances fondé sur des données scientifiques dans ce domaine, de sorte que les infirmières et infirmiers en dermatologie puissent développer une réflexion précise sur l'évaluation des manifestations cutanées, en particulier les ulcères

Tableau 1. Termes identifiés regroupés par niveau de données des études

Niveau de données	Termes utilisés pour décrire les lésions	
	Cutané	Muqueuse buccale
1	Aucune	Aucune
2	Érythème, nouvel érythème, hyperpigmentation post-inflammatoire, vésicules, cloques, érosions, exsudatif érosif, lésions, lésions érosives sèches, zones érodées, croûte, lésions épithéliales	Lésions buccales, ulcérations, cloques, érosions
3	Cloques, érosion	–
4	Érosions cutanées, base érythémateuse, hyperpigmentation post-inflammatoire, plaque, flictena, vésicules flasques qui se percent facilement, vésicules, cloques, cloques flasques, petites cloques tendues et éphémères, lésions bulleuses, lésions de type cloque, lésions vésico-bulleuses, pustule, ulcère, érosions, érosions douloureuses, lésions érosives, lésions érosives sèches, lésions ulcérées érodées et exsudatives, lésions exulcérées, lésions réépithélialisées, cicatrice, lésions épithéliales	Vésicules, vésicules flasques, vésicules flasques qui se brisent facilement, érosions, érosions douloureuses, cloques, cloques flasques
5	Lésions vésiculeuses, lésions vésico-bulleuses, lésions exulcérées, croûtes, lésions érosives, ampoules, vésicules, excoriations, bulles érythémateuses, érosions couvertes de croûtes sèches, bulles flasques, plaque rose érodée couverte de croûtes friables, érythème, ampoules flasques, dénudation, épiderme dénudé érosif, bulles éparses flasques et claires remplies de liquide, papules groupées à sommet plat, plaques squameuses, érosions brutes, érosions recouvertes de croûtes h(a)émorragiques, érosions post-bulleuses, macules hyperpigmentées, érythème croûteux, lésions épaisses coalescées, cicatrices croûteuses et purulentes à suintement grossier et h(a)émorragiques	Lésions vésico-bulleuses, ulcères, cloques, vésicules, excoriations, érosions, érosions croûteuses, énanthème, érosions recouvertes d'un exsudat blanchâtre
6	Vésicules qui se percent facilement, érosions douloureuses, érosions réfractaires, érosions contiguës, lésions cutanées érosives, cloques, cloques flasques	Ulcères, cloques et érosions

Tableau 2. Termes identifiés dans les articles sélectionnés

Titre / année	Catégorie d'auteurs	Catégorie d'études	Niveau de données	Nomenclature	
				Peau	Muqueuse buccale
Évolution clinique du pemphigus chez les patients thaïlandais (2011) ⁹	Médecins	Primaire	4	Vésicule, cloque, base érythémateuse, base cutanée saine, plaque, érosion, ulcère, pustule, cicatrice	NI
Diagnostic et caractéristiques cliniques du pemphigus vulgaire (2011) ²⁸	Médecins	Revue de séries/cliniques	4	Vésicules flasques, érosions douloureuses	Érosions
Validation de l'indice d'atteinte muco-cutanée du pemphigus vulgaire (2011) ¹	Médecins	Validation	2	Cloques, zones érodées	Lésions
Évolution des soins infirmiers aux patients atteints de pemphigus : revue de littérature intégrative (2011) ⁶¹	Infirmières et infirmiers	Revue de séries/cliniques	4	Lésions bulleuses, lésions douloureuses érodées	NI
Indices de sévérité des maladies vésiculeuses (2012) ¹⁰	Médecins	Revue de séries/cliniques	4	Lésions érosives exsudatives, lésions érosives sèches, lésions épithéliales, cloques, érosions, vésicules, nouvel érythème	NI
Diagnostic et traitement du pemphigus (2012) ²¹	Médecins	Revue de séries/cliniques	4	Vésicules flasques, érosions, vésicules flasques	Vésicules flasques, érosions
Caractérisation clinique et histologique des lésions de pemphigus buccal chez les patients atteints de maladies de peau (2013) ²³	Médecins, dentistes	Primaire	4	NI	Érosions, ulcères, vésicules
Pemphigus : utilisation du Japanese severity index (2013) ²²	Non identifié	Validation	2	Cloques	Lésions buccales
Diagnosics infirmiers du pemphigus vulgaire : une étude de cas (2013) ²⁷	Infirmières et infirmiers	Revue de séries/cliniques	5	Lésions vésiculeuses, lésions vésico-bulleuses, lésions exulcérées, croûtes, zones érodées, lésions érosives	Lésions vésico-bulleuses, ulcères
Données probantes relatives à la prise en charge des personnes atteintes de pemphigus vulgaire : un défi pour les soins infirmiers (2013) ²⁹	Infirmières et infirmiers	Revue de séries/cliniques	4	Petites cloques tendues et éphémères, lésions ulcérées érosives et exsudatives	Lésions
Critères de gradation de la sévérité de la maladie par le Pemphigus Disease Area Index (2014) ⁵	Non identifié	Primaire	4	Érosions, flictena, nouvel érythème, hyperpigmentation post-inflammatoire, cloques	Lésions buccales
Diagnostic et classification du pemphigus et de la pemphigoïde bulleuse (2014) ²⁶	Médecins	Revue de séries/cliniques	4	Vésicules flasques qui se percent facilement, érosions douloureuses	
Directives japonaises pour la prise en charge du pemphigus (2014) ²⁴	Médecins	Revue de séries/cliniques	6	Éruptions douloureuses réfractaires, vésicules se percent facilement, érosions douloureuses, érosions contiguës	Ulcères
Mesures de l'activité de la maladie de pemphigus (2014) ¹¹	Non identifié	Validation	2	Lésions érosives exsudatives, lésions érosives sèches, lésions épithéliales, cloques, érosions, vésicules, nouvel érythème, hyperpigmentation postinflammatoire, érythème, croûte, érosion	NI

Titre / année	Catégorie d'auteurs	Catégorie d'études	Niveau de données	Nomenclature	
				Peau	Muqueuse buccale
Le pemphigus vulgaire familial est apparu chez un père et son fils, les premiers cas confirmés (2016) ³⁰	Médecins	Primaire	5	Cloques	NI
Réponse immunitaire dans le pemphigus et au-delà : progrès et concepts émergents (2016) ³¹	Médecins	Primaire	5	Bulles pleines de liquide, érosions et croûtes	Érosions
Pemphigus vulgaire localisé de longue durée sans autoanticorps sériques détectables contre la desmogleine 3 et la desmogleine 1 (2016) ¹²	Médecins	Primaire	5	Érythème, cloques et érosions	Érosions
Mécanismes de la maladie : pemphigus et pemphigoïde bulleuse (2016) ³²	Médecins	Revus de séries/ cliniques	5	cloques flasques, érosions.	Érosions croûteuses
Pemphigus vulgaire et sclérose latérale amyotrophique (2016) ³³	Médecins	Primaire	5	cloques flasques, érosions	Érosions
Pemphigus : de la pathogénie au traitement (2016) ³⁴	Médecins	Revus de séries/ cliniques	5	Érosions, cloques	Érosions
Pemphigus vulgaire de « type cutané » associé à la grossesse (2016) ³⁵	Médecins	Primaire	5	Érosions et cloques croûteuses, épiderme dénudé, bulles flasques et claires éparses remplies de liquide	NI
La prise en charge des ulcères de pemphigus : un défi et une opportunité d'apprentissage pour les infirmières et infirmiers brésiliens (2016) ³⁶	Infirmières et infirmiers, médecins	Primaire	5	Vésicules, lésions croûteuses, cloques, lésions ulcéraives, cloques confluentes ulcéraives tendues	Érosions, cloques flasques, vésicules
Analyse du profil des cytokines sériques dans le pemphigus (2017) ³⁷	Médecins	Primaire	2	Ampoules, érosions	Ampoules, érosions
Directives de la British Association of Dermatologists pour la prise en charge du pemphigus vulgaire 2017 (2017) ³⁸	Médecins	Revus de séries/ cliniques	6	Érosions ou cloques	Érosions ou cloques
Apparence de gouttes de rosée sur une toile d'araignée : un modèle nouvellement nommé de dépôt d'IgG4 dans le pemphigus avec immunofluorescence directe (2017) ³⁹	Médecins	Primaire	4	NI	Érosions, cloques flasques, vésicules
Augmentation de l'expression de miR-424-5p dans les cellules mononucléaires du sang périphérique de patients atteints de pemphigus (2017) ⁴⁰	Non identifié	Primaire	3	Cloques	NI
Atteinte oculaire dans le pemphigus vulgaire - une étude rétrospective d'une grande cohorte espagnole (2017) ³⁹	Médecins	Primaire	5	Érosions	Érosions
Pemphigus vulgaire et pemphigus foliacé : différences d'épidémiologie et de mortalité (2017) ⁴¹	Médecins	Revus de séries/ cliniques	5	Cloques	Érosions
Pemphigus vulgaire localisé de façon persistante au nez avec une réponse locale et systémique aux stéroïdes topiques (2017) ⁶²	Médecins	Primaire	5	Plaque érosive et croûteuse	NI
Examen du déclenchement industriel putatif dans le pemphigus : cluster de pemphigus dans la zone proche de la station d'épuration des eaux usées (2017) ⁶³	Médecins	Primaire	5	Érosions croûteuses	NI
Dermatoscopie dans le diagnostic de la myiase cutanée survenant dans les lésions de pemphigus vulgaire (2017) ⁴²	Médecins	Primaire	5	cloques flasques pleines de liquide, bulles, érosions à vif	Érosions buccales douloureuses
Maladie gastro-intestinale à cytomégaloïvirus chez un patient atteint de pemphigus vulgaire traité par corticostéroïde et mycophénolate mofétil (2017) ⁶⁴	Médecins	Primaire	5	Érosions recouvertes de croûtes hémorragiques	Ulcère, érosions recouvertes d'un exsudat blanchâtre

Titre / année	Catégorie d'auteurs	Catégorie d'études	Niveau de données	Nomenclature	
				Peau	Muqueuse buccale
Pemphigus vulgaire induit par une thérapie photodynamique à base d'acide 5-aminolaevulinique (2017) ¹³	Médecins	Primaire	5	Érythème croûteux, cloques, lésions NI épaisses coalescées, grossièrement granuleuses, croûteuses et suintements	
Un cas de rechute de pemphigus vulgaire aigu associé à la consommation de cocaïne et revue de la littérature (2018) ⁴³	Médecins	Primaire	5	Cloques, vésicules, excoriations	Cloques, vésicules, excoriations
Un cas de pemphigus vulgaire associé à une colite ulcéreuse (2018) ⁴⁴	Médecins	Primaire	5	Bulles érythémateuses, croûtes	NI
Un score de sévérité de maladie buccale validé pour une utilisation dans le pemphigus vulgaire buccal (2018) ¹⁴	Médecins, dentistes	Validation	2	NI	Érythème minime, érythème marqué, ulcération
Caractéristiques cliniques et immunologiques des rechutes de pemphigus (2018) ⁴⁵	Médecins	Primaire	4	Érosions ou cloques	Érosions ou cloques
Diagnostic et prise en charge du pemphigus : recommandations d'un groupe international d'experts (2018) ⁴⁶	Médecins	Revus de séries/ de séries/ cliniques	6	cloques et érosions	cloques et érosions
Mycobacterium tuberculosis et pemphigus vulgaire (2018) ⁶⁵	Médecins	Primaire	5	Érosions	NI
Pemphigus vulgaire comme première manifestation d'un myélome multiple : un compte-rendu de cas (2018) ⁴⁷	Médecins	Primaire	6	Lésions cutanées bulleuses et érosives	NI
Déplétion persistante des lymphocytes B après une dose ultra-faible de rituximab pour un pemphigus vulgaire (2018) ⁶⁶	Médecins	Primaire	5	NI	Lésions érosives
Présentation annulaire polycyclique du pemphigus vulgaire avec une prédominance d'éosinophiles chez deux patientes enceintes (2018) ⁴⁸	Médecins	Primaire	5	bulles vésiculeuses, cloques, bulles, lésions croûteuses	Érosions
L'importance de l'atteinte du cuir chevelu dans le pemphigus : une revue de la littérature (2018) ⁵⁶	Médecins	Revus de séries/ de séries/ cliniques	5	Érosions et plaques croûteuses ou NI squameuses	Érosions ou NI
Directives italiennes en matière de pemphigus - adaptées du Forum européen de dermatologie (2018) ⁴⁹	Non identifié	Revus de séries/ de séries/ cliniques	5	Bulles flasques à contenu clair, érosions post-bulleuses	Érosions
Manejo estomatológico y sistémico de pénfigo vulgar : reporte de un caso (2018) ²⁰	Médecins, dentistes	Primaire	5	Lésions bulleuses, macules hyperpigmentées	Ulcères
Profil bactériologique cutané chez les patients atteints de pemphigus (2018) ⁶⁷	Médecins	Primaire	3	Érosion	NI
Sclérite antérieure chez un patient atteint de pemphigus vulgaire sous traitement immunosuppresseur (2019) ⁶⁸	Médecins	Primaire	5	Érosions sèches et croûteuses	NI
Toxoplasmose cérébrale après rituximab pour un pemphigus vulgaire (2019) ⁶⁰	Médecins	Primaire	5	NI	Érosions
Consensus sur le traitement des dermatoses bulleuses auto-immunes : pemphigus vulgaire et pemphigus foliacé - Brazilian Society of Dermatology (2019) ⁹	Médecins	Revus de séries/ de séries/ cliniques	6	Vésicules et cloques flasques	Ulcères ou lésions érodées
Phénomène de Koebner : pemphigus vulgaire après une chirurgie micrographique de Mohs (2019) ⁵¹	Médecins	Primaire	5	Plaque rose, érodée, friable, croûteuse, plaque rouge avec des zones d'érosion, bulles flasques	NI
Pemphigus (2019) ⁵⁷	Médecins	Revus de séries/ de séries/ cliniques	5	Érosions et croûtes, dénudation	Érosions

Titre / année	Catégorie d'auteurs	Catégorie d'études	Niveau de données	Nomenclature	
				Peau	Muqueuse buccale
Pemphigus vulgaire possiblement associé à l'application d'un expanseur tissulaire chez un patient atteint de la maladie de Crohn et de cholangite sclérosante primaire (2019) ⁵²	Médecins	Primaire	5	Csloques, lésions bulleuses annulaires	NI
Récidive du pemphigus vulgaire sous traitement par nivolumab (2019) ⁵³	Médecins	Primaire	5	Érosions, cloques	Érosions
Mucosite réfractaire associée à un sarcome sous-jacent à cellules dendritiques folliculaires du thymus : pemphigus paranéoplasique versus pemphigus vulgaire exacerbé par la malignité (2019) ⁵⁸	Médecins	Primaire	5	Papules groupées à sommet plat	Érosions
Pemphigus vulgaire du cuir chevelu mimant une folliculite décalvante : un compte-rendu de cas (2019) ⁵⁴	Médecins	Primaire	5	Érosions, papules, cloques	NI
Prise en charge anesthésique d'un cas de tumeur rétroperitonéale avec pemphigus vulgaire associé à de multiples comorbidités (2019) ¹⁵	Médecins	Primaire	5	Lésions rouges	NI
Pemphigus dans la région orientale de la Turquie (2019) ⁵⁵	Médecins	Primaire	5	Bulles et vésicules flasques	Érosions
Ulcères cutanés infectés par des souches pathogènes conditionnelles traités par conditionnement local à l'eau hydrogénée chez deux patients atteints de pemphigus vulgaire : compte-rendu de cas avec suivi de 2 mois (2019) ¹⁹	Médecins	Primaire	5	Érythème, ulcère, cicatrice purulente et hémorragique	NI

NI : non identifié dans la publication

cutanés. Ces professionnels publient peu sur ce sujet, ce qui corrobore l'absence de formulation de nouvelles données probantes pour leurs soins topiques. Ce manque de données rend l'assistance infirmière à ces personnes moins sûre, car un cadre théorique est essentiel pour des soins fondés sur des données probantes compte-tenu de la spécificité et de la complexité de la prise en charge de ces patients^{16,25}.

Les principaux chercheurs dans ce domaine, Brandão et Santos^{4,6,25,29}, étudient cette question du point de vue de la prise en charge intégrale, avec une approche socio-poétique et un diagnostic infirmier qui favorisent le confort et le soulagement de la douleur chez les personnes affectées.

Grâce à l'observation clinique, les auteurs de cette étude ont conclu que les soins topiques traditionnels génèrent des taux élevés de séjour hospitalier, de douleur et d'inconfort. Cette observation clinique a été l'élément déclencheur dans le recueil des données sur les meilleurs outils d'évaluation et les descripteurs, en fondant ce processus sur l'utilisation de thérapies topiques qui optimisent le potentiel de guérison en intégrant des cofacteurs tels que le pH, la thermorégulation, l'humidité, la charge microbienne et l'adhérence du pansement^{25,36}.

On peut observer que lorsque le descripteur "soins infirmiers" est utilisé, la recherche documentaire aboutit à un nombre d'articles beaucoup plus faible que les recherches sans ce descripteur. Bien que les soins infirmiers en dermatologie soient une spécialité reconnue au Brésil, les descripteurs "soins infirmiers en dermatologie" ou "infirmière ou infirmier dermatologue" ou "soins infirmiers dermatologues" n'existent pas. Par conséquent, pour la recherche d'études, les descripteurs "soins infirmiers" et "évaluation des soins infirmiers" ont été utilisés.

Parmi les nomenclatures utilisées dans les différents niveaux d'études, nous pouvons observer que toutes utilisent le glossaire dermatologique pour décrire les lésions, avec seulement une petite variation dans la description détaillée des tissus comme les érosions exsudatives. Malgré la rareté des études rédigées par des infirmières et infirmiers, il a été possible d'observer que la terminologie utilisée ne différait pas entre les catégories professionnelles^{25,29,36}.

Selon Sampaio et Rivitti³, la classification des lésions cutanées est comme les lettres de l'alphabet; tout comme les lettres composent les mots, elles forment par leur combinaison des signes morphologiques qui nous permettent de "lire" les manifestations cutanées^{16,18}. Comme le montrent les résultats, les lésions cutanées, associées à des informations complémentaires, peuvent aider à la définition d'hypothèses diagnostiques, à la décision d'intervention et au suivi de l'évolution de la guérison. L'utilisation de descripteurs cliniques pour caractériser les lésions ou les ulcères cutanés permet de standardiser ces informations et de les rendre plus compréhensibles pour les professionnels de santé. Le tableau 3 donne des exemples de lésions PV rapportées au terme de lésion cutanée élémentaire correspondant.

Les lésions cutanées sont classées en six groupes : changements de couleur; soulèvements œdémateux; formations solides; formations liquides; changements d'épaisseur; pertes et réparations. Cette classification peut être regroupée en plusieurs catégories:

- Primaires : taches plates ou macules (changements de couleur); solides (formations solides); soulèvements œdémateux (éruption, œdème); contenu liquide (formations liquides).






- Secondaires : changements de consistance et d'épaisseur (changements d'épaisseur); ou perte de substance (pertes et réparations tissulaires)^{16,18}.

Les diagnostics, interventions et résultats des soins infirmiers selon la North American Nursing Diagnosis Association (NANDA), la Nursing Interventions Classification (NIC) et la Nursing Outcomes Classification (NOC) pour les patients atteints de PV ont été proposés par Pena et al.²⁷. L'analyse du diagnostic infirmier "altération de l'intégrité de la peau" et "altération de la muqueuse buccale" a permis de voir que l'évaluation infirmière pour arriver à ce diagnostic ne nécessite pas d'évaluation spécialisée puisque les caractéristiques définissant ces diagnostics impliquent uniquement la rupture de la peau ou de la muqueuse, ne nécessitant pas l'évaluation de l'épaisseur, du type de tissu ou d'autres caractéristiques évaluées pour une plaie. Dans le cas du résultat NOC proposé "cicatrisation", pour lequel l'un des indicateurs utilisés est le tissu de granulation, la connaissance des types de tissu qu'une plaie peut présenter est nécessaire. La proposition d'intervention NIC "soin des plaies" implique la décision de l'intervention à adopter, ce qui présuppose des connaissances, des compétences et une préparation spécifiques dans ce domaine²⁷. Compte-tenu des performances croissantes des soins infirmiers en dermatologie en tant que spécialité, ces nomenclatures sont de plus en plus familières aux infirmières et infirmiers.

Au fur et à mesure que la nomenclature utilisée pour décrire les lésions cutanées devient standard, qu'elles soient secondaires au PV ou non, les interlocutions entre professionnels tendent à s'uniformiser, ce qui évite les malentendus et se traduit par des soins plus sûrs pour les patients. Cependant, dans l'évaluation des plaies, la terminologie utilisée pour décrire les lésions cutanées est encore très variée, par exemple : mucus et fibrine; nécrose humide et nécrose de liquéfaction; nécrose sèche, "cicatrice" et blessure de pression; tissu de granulation, matrice extracellulaire ou tissu viable. Cette richesse terminologique suscite le doute chez les professionnels qui consultent les dossiers, générant souvent des interprétations différentes de celles de la personne qui les a enregistrés. Afin de standardiser le registre des ulcères PV, nous suggérons l'utilisation des termes de lésions élémentaires : vésicules, cloques, érosions, ulcères et croûtes généralisées.

Le caractère chronique et la manifestation cutanée du PV privent le patient de son droit à la confidentialité. Les lésions sont souvent associées à la contagion, ce qui impacte les relations sociales et familiales et perpétue la stigmatisation et l'isolement⁴. Pour Brandão, les actions infirmières deviennent productives car elles visent à atteindre l'équilibre holistique du patient. Il y a donc une recherche constante d'alternatives qui répondent aux besoins des personnes souffrant de changements dans l'intégrité de la peau, et le développement de technologies et de techniques qui favorisent la guérison afin d'améliorer leur qualité de vie^{4,27}.

Tableau 3. Termes élémentaires de lésions cutanées et exemples correspondants de lésions de PV

Termes utilisés pour décrire les lésions		Lésions de PV correspondantes
Terme de lésion élémentaire	Terme utilisé dans les études	
Hyperchromie	Hyperpigmentation post-inflammatoire, macules hyperpigmentées	
Vésicules	Vésicules, cloques	
Érosion ou exulcération	Érosions, zones érodées, lésions érosives, excoriations	
Croûtes	Croûte	
Ulcères	Ulcération, ulcère, lésions ulcéreuses	

CONCLUSIONS

Cette étude a comparé la terminologie utilisée pour décrire les ulcères cutanés dans les études de PV avec la terminologie utilisée pour décrire les lésions élémentaires. Elle a également démontré que les publications rédigées par les médecins étaient les plus courantes, suivies de celles rédigées par les infirmières et infirmiers, et qu'elles manquaient d'uniformité dans la description des lésions.

Cette étude a démontré que les changements cutanés dans le PV peuvent être classés en lésions cutanées primaires (changements de couleur et collections de liquide) ou en lésions cutanées secondaires (changements d'épaisseur et perte de tissu). Compte tenu du vaste glossaire dermatologique, les lésions secondaires au PV peuvent être caractérisées comme des vésicules, des cloques, des érosions, des ulcères et des croûtes généralisées, afin de soutenir la pratique des soins infirmiers en dermatologie.

Enfin, il est conclu que des études avec un niveau de données plus élevé dans ce domaine sont nécessaires afin de déterminer la meilleure façon d'évaluer les lésions, ainsi que la nomenclature à utiliser pour améliorer les soins infirmiers.

CONFLIT D'INTÉRÊT

Les auteurs ne déclarent aucun conflit d'intérêt.

FINANCEMENT

Les auteurs n'ont reçu aucun financement pour cette étude.

RÉFÉRENCES

1. Souza SR, Azulay-Abulafia L, Nascimento LV. Validation of the cutaneomucosal involvement index of pemphigus vulgaris for the clinical evaluation of patients with pemphigus vulgaris. *An Bras Dermatol* 2011;86(2):284–91.
2. Hanauer L, Azulay-Abulafia L, Azulay DR, Azulay RD. *Buloses*. In: Azulay RD. *Dermatology*. 7th ed. Rio de Janeiro: Guanabara Koogan; 2017. p. 242–245.
3. Sampaio SAP, Rivitti EA. *Dermatology*. 4th ed. São Paulo: Artes Médicas; 2018. p.300–316.
4. Brandão ES, Santos I, Lanzillotti RS. Reduction of pain in clients with autoimmune bullous dermatoses: evaluation by fuzzy logic. *Online Braz J Nurs* 2016 Dec; 15(4):675–682. Available from: <http://www.objnursing.uff.br/index.php/nursing/article/view/546>
5. Shimizu T, Takebayashi T, Sato Y, Niizeki H, Aoyama Y, et al. Grading criteria for disease severity by Pemphigus Disease Area Index. *J Dermatol* 2014;41:969–973.
6. Brandão ES, Santos I, Lanzillotti RS. Nursing care to comfort people with immunobullous dermatoses: evaluation by fuzzy logic. *Rev Enferm UERJ*, Rio de Janeiro 2018; 26:e32877.
7. Mendes KD, Silveira RC, Galvão CM. Integrative literature review: a research method to incorporate evidence in health care and nursing. *Text & Cont Enferm* 2008;17(4):758–64.
8. Galvão CM, Sawada NO, Mendes IAC. The search for the best evidence. *Rev Esc Enferm USP* 2003;37:43–50.
9. Kulthanan K, Chularojanamontri L, Tuchinda P, AL Sirikudta W, Pinkaew S. Clinical course of pemphigus in Thai patients. *Asian Pac J Allergy Immunol* 2011;29:161–8.
10. Daniel BS, Hertl M, Werth VP, Eming R, Murrell DF. Severity score indexes for blistering diseases. *Clin Dermatol* 2012;30:108–113.
11. Rahbar Z, Daneshpazhooh M, Mirshams-Shahshahani M, Esmaili N, Heidari K, et al. Pemphigus disease activity measurements: pemphigus disease area index, autoimmune bullous skin disorder intensity score and pemphigus vulgaris activity score. *JAMA Dermatol* 2014;150(3):266–72.
12. Yoshifuku A, Fujii K, Kawahira H, Katsue H, Baba A, et al. Long-lasting localized pemphigus vulgaris without detectable serum autoantibodies against desmoglein 3 and desmoglein 1. *Indian J Dermatol* 2016;61(4):427.
13. Zhou Q, Wang P, Zhang L, Wang B, Shi L, et al. Pemphigus vulgaris induced by 5-aminolaevulinic acid-based photodynamic therapy. *Photodiagnosis Photodyn Ther* 2017;156–158.
14. Ormond M, McParland H, Donaldson ANA, Andiappan M, Cook RJ, Escudier M, Shirlaw PJ. An Oral Disease Severity Score validated for use in oral pemphigus vulgaris. *Br J Dermatol* 2018;179(4):872–881.
15. Mishra S, Joshi S. Anesthetic management of a case of retroperitoneal tumor with pemphigus vulgaris with multiple comorbid conditions. *Egyptian J Anaesthes* 2016;32(1):151–153.
16. Rivitti EA. *Dermatologia*. 4th ed. São Paulo: Artes Médicas; 2018. p. 109–118.
17. Kasperkiewicz M, Ellebrecht CT, Takahashi H, Yamagami J, Zillikens D, Payne AS, Amagai M. Pemphigus. *Nat Rev Dis Primers* 2017 May 11;3:17026. doi:10.1038/nrdp.2017.26. PMID: 28492232; PMCID: PMC5901732.
18. Azulay RD. *Dermatology*. 7th ed. Rio de Janeiro: Guanabara Koogan; 2017. p. 52–64.
19. Yang F, Chen Z, Chen SA, Zhu Q, Wang L, et al. Skin ulcers infected with conditional pathogenic strains treated with local hydrogen water packing in two pemphigus vulgaris patients: case reports with follow-up for 2 months. *Dermatol Ther* 2019 Sep;32(5):e13027. doi:10.1111/dth.13027. Epub 2019 Jul 28. PMID: 31323168.
20. Carmona Lorduy M, Porto Puerta I, Berrocal Torres S, Camacho Chaljub F. Manejo estomatológico y sistémico de pénfigo vulgar: reporte de un caso. *Rev Cienc Salud* 2018;16(2):357–367.
21. Tsuruta D, Ishii N, Hashimoto T. Diagnosis and treatment of pemphigus. *Immunother* 2012;4(7):735.
22. Benchikhi H, Nani S, Baybay H, et al. Pemphigus: use of the Japanese severity index in 56 Moroccan patients. *Pan Afr Med J* 2013;16:96.
23. Suliman NM, Åström AN, Ali RW, et al. Clinical and histological characterization of oral pemphigus lesions in patients with skin diseases: a cross sectional study from Sudan. *BMC Oral Health* 2013;13(1):66.
24. Amagai M, Tanikawa A, Shimizu T, et al. Japanese guidelines for the management of pemphigus. *J Dermatol* 2014;41: 471–486.
25. Brandão ES, Santos I, Lanzillotti RS, Ferreira AM, Gamba MA, et al. Nursing diagnoses in patients with immune-bullous dermatosis. *Rev Lat Am Enfermagem* 2016;24:e2766. doi:10.1590/1518-8345.0424.
26. Kershenovich R, Hodak E, Mimouni D. Diagnosis and classification of pemphigus and bullous pemphigoid. *Autoimmun Rev* 2014;13:477–81.
27. Pena SB, Guimarães HC, Bassoli SR, et al. Nursing diagnoses in pemphigus vulgaris: a case study. *Int J Nurs Know* 2013;24(3):176–179.
28. Venugopal SS, Murrell DF. Diagnosis and clinical features of pemphigus vulgaris. *Dermatol Clin* 2011;29:373–380.
29. Brandão ES, Santos I. Evidences related to the care of people with pemphigus vulgaris: a challenge to nursing. *Online Braz J Nurs* 2013 Sept;12(1):162–77. Available from: <http://www.objnursing.uff.br/index.php/nursing/article/view/3674/html>.
30. Eskiocak AH, Ozkesici B, Uzun S. Familial pemphigus vulgaris occurred in a father and son as the first confirmed cases. *Case Rep Dermatol Med* 2016;1653507. doi:10.1155/2016/1653507. Epub 2016 Jun 15. PMID: 27403352; PMCID: PMC4925942.

31. Di Zenzo G, Amber KT, Sayar BS, Müller EJ, Borradori L. Immune response in pemphigus and beyond: progresses and emerging concepts. *Semin Immunopathol* 2016 Jan;38(1):57–74.
32. Hammers CM, Stanley JR. Mechanisms of disease: pemphigus and bullous pemphigoid. *Annu Rev Pathol* 2016;11:175–197.
33. Mokhtari F, Matin M, Rajati F. Pemphigus vulgaris and amyotrophic lateral sclerosis. *J Res Med Sci* 2016 Oct18;21:82.
34. DiMarco, C. Pemphigus: pathogenesis to treatment. *R I Med J* 2016;99(12):28–31.
35. Rangel, J. Pregnancy-associated ‘cutaneous type’ pemphigus vulgaris. *Perm J* 2016;20(1):e101-e102. doi:10.7812/TPP/15-059.
36. Costa MTF, Oyafuso LKM, Costa IG, Gamba MA, Woo KY. The management of pemphigus ulcers: a challenge and learning opportunity for Brazilian nurses. *WCET J* 2016;36(2):14–20.
37. Lee SH, Hong WJ, Kim SC. Analysis of serum cytokine profile in pemphigus. *Ann Dermatol* 2017;29(4), 438–445.
38. Harman KE, Brown D, Exton LS, Groves RW, Hampton PJ, Mohd Mustapa MF, Buckley DA. British Association of Dermatologists’ guidelines for the management of pemphigus vulgaris 2017. *Br J Dermatol* 2017;177(5):1170–1201.
39. Dmochowski M, Gornowicz-Porowska J, Bowszyc-Dmochowska M. Dew drops on spider web appearance: a newly named pattern of IgG4 deposition in pemphigus with direct immunofluorescence. *Postępy Dermatol Alergol* 2017;34(4):295.
40. Wang M, Liang L, Li L, Han K, Li Q, Peng Y, Zeng K. Increased miR-424-5p expression in peripheral blood mononuclear cells from patients with pemphigus. *Mol Med Rep* 2017;15(6):3479–3484.
41. Kridin K, Zelber-Sagi S, Bergman R. Pemphigus vulgaris and pemphigus foliaceus: differences in epidemiology and mortality. *Acta Derm Venereol* 2017;97(8–9):1095–1099.
42. Vinay K, Handa S, Khurana S, Agrawal S, De D. Dermatoscopy in diagnosis of cutaneous myiasis arising in pemphigus vulgaris lesions. *Indian J Dermatol* 2017;62(4):440.
43. Jiménez-Zarazúa O, Guzmán-Ramírez A, Vélez-Ramírez LN, López-García JA, Casimiro-Guzmán L, Mondragón JD. A case of acute pemphigus vulgaris relapses associated with cocaine use and review of the literature. *Dermatol Ther* 2018;8(4):653–663.
44. Seo JW, Park J, Lee J, Kim MY, Choi HJ, Jeong HJ, Kim WK. A case of pemphigus vulgaris associated with ulcerative colitis. *Intest Res* 2018;16(1):147.
45. Ujiie I, Ujiie H, Iwata H, Shimizu H. Clinical and immunological features of pemphigus relapse. *Br J Dermatol* 2019 Jun;180(6):1498–1505. doi:10.1111/bjd.17591. Epub 2019 Mar 6. PMID: 30585310.
46. Murrell D, Peña S, Joly P, Marinovic B, Hashimoto T, et al. Diagnosis and management of pemphigus: recommendations by an international panel of experts. *J Am Acad Dermatol* 2020 Mar;82(3):575–585.e1. doi:10.1016/j.jaad.2018.02.021. Epub 2018 Feb 10. PMID: 29438767; PMCID: PMC7313440.
47. Sendrasoa FA, Ranaivo IM, Rakotoarisoana MF, Raharolahy O, Razanakoto NH, Andrianarison M, Rabenja FR. Pemphigus vulgaris as the first manifestation of multiple myeloma: a case report. *J Med Case Rep* 2018;12(1):255.
48. Küçükoğlu R, Sun GP, Kılıç S. Polycyclic annular presentation of pemphigus vulgaris with an eosinophil predominance in two pregnant patients. *Dermatol Online* 2018;24(10).
49. Feliciani C, Cozzani E, Marzano AV, Caproni M, Di Zenzo G, Calzavara-Pinton P, Lora V. Italian guidelines in pemphigus-adapted from the European Dermatology Forum (EDF) and European Academy of Dermatology and Venerology (EADV). *G Ital Dermatol Venereol* 2018;153(5):599–608.
50. Porro A M, Hans Filho G, Santi CG. Consensus on the treatment of autoimmune bullous dermatoses: pemphigus vulgaris and pemphigus foliaceus: Brazilian Society of Dermatology. *An Bras Dermatol* 2019;94(2):20–32.
51. Hattier G, Beggs S, Sahu J, Trufant J, Jones E. Koebner phenomenon: pemphigus vulgaris following Mohs micrographic surgery. *Dermatol Online J* 2019;25(1).
52. Badavanis G, Pasmazi E, Kapranos N, Monastirli A, Constantinou P, Psaras G, Tsambaos D. Pemphigus vulgaris possibly associated with application of a tissue expander in a patient with Crohn’s disease and primary sclerosing cholangitis. *Acta Dermatovenerol Alp Pannonica Adriat* 2019;28(4):173–176.
53. Krammer S, Krammer C, Salzer S, Bağcı IS, French LE, Hartmann D. Recurrence of pemphigus vulgaris under nivolumab therapy. *Front Med* 2019;6:262.
54. Bosseila M, Nabarawy EA, Latif MA, Doss S, Elkalioby M, Saleh MA. Scalp pemphigus vulgaris mimicking folliculitis decalvans: a case report. *Dermatol Pract Concept* 2019;9(3):215–17.
55. Yavuz IH, Yavuz GO, Bayram I, Bilgili SG. Pemphigus in the eastern region of Turkey. *Postępy Dermatol Alergol* 2019;36(4):455–60.
56. Sar-Pomian M, Rudnicka L, Olszewska M. The significance of scalp involvement in pemphigus: a literature review. *Biomed Res Int* 2018;2018: 6154397. doi:10.1155/2018/6154397
57. Schmidt E, Kasperkiewicz M, Joly P. Pemphigus. *Lancet* 2019;394(10201):882–894.
58. Streifel AM, Wessman LL, Schultz BJ, Miller D, Pearson DR. Refractory mucositis associated with underlying follicular dendritic cell sarcoma of the thymus: paraneoplastic pemphigus versus malignancy-exacerbated pemphigus vulgaris. *JAAD Case Rep* 2019;5(11):933.
59. España A, Iranzo P, Herrero-González J, Mascaro Jr JM, Suárez R. Ocular involvement in pemphigus vulgaris: a retrospective study of a large Spanish cohort. *J Dtsch Dermatol Ges* 2017;15(4):396–403.
60. Lee EB, Ayoubi N, Albayram M, Kariyawasam V, Motaparthy K. Cerebral toxoplasmosis after rituximab for pemphigus vulgaris. *JAAD Case Rep* 2019;6(1):37–41. doi:10.1016/j.jcdr.2019.10.015. PMID: 31909136; PMCID: PMC6938870.
61. Brandão E, Santos I, Carvalho M, Pereira SK. Nursing care evolution to the client with pemphigus: integrative literature review. *Revista Enfermagem* 2011;19:479–484.
62. Zhang C, Goldscheider I, Ruzicka T, Sardy M. Pemphigus vulgaris persistently localized to the nose with local and systemic response to topical steroids. *Acta Derm Venereol* 2017;97(8–9):1136–1137.
63. Pietkiewicz P, Gornowicz-Porowska J, Bartkiewicz P, Bowszyc-Dmochowska M, Dmochowski M. Reviewing putative industrial triggering in pemphigus: cluster of pemphigus in the area near the wastewater treatment plant. *Postępy Dermatol Alergol* 2017;34(3):185.
64. Oliveira LB, Maruta CW, Miyamoto D, Salvadori FA, Santi CG, Aoki V, Duarte-Neto AN. Gastrointestinal cytomegalovirus disease in a patient with pemphigus vulgaris treated with corticosteroid and mycophenolate mofetil. *Autops Case Reps* 2017;7(1):23.
65. Osipowicz K, Kowalewski C, Woźniak K. Mycobacterium tuberculosis and pemphigus vulgaris. *Postępy Dermatol Alergol* 2018;35(5):532.
66. Lazzarotto A, Ferranti M, Meneguzzo A, Sacco G, Alaibac M. Persistent B lymphocyte depletion after an ultralow dose of rituximab for pemphigus vulgaris. *J Investig Allergol Clin Immunol* 2018;28(5):347.
67. Kiran KC, Madhukara J, Abraham A, Muralidharan S. Cutaneous bacteriological profile in patients with pemphigus. *Indian J Dermatol* 2018;63(4):301.
68. Dube M, Takkar B, Asati D, Jain S. Anterior scleritis in a patient of pemphigus vulgaris while on immunosuppressive treatment. *Indian J Dermatol* 2019;64(6):499–500.