

# Traitement de l'ulcération parastomiale chronique par la sulfadiazine d'argent et l'acide hyaluronique : une série de cas

### RÉSUMÉ

Les complications cutanées chez les stomisés sont largement répandues et peuvent entraîner des difficultés physiques et émotionnelles dans la vie de tous les jours. Les complications cutanées parastomiales chroniques peuvent être difficiles à cicatriser et provoquer des douleurs importantes.

Deux patients se sont présentés à la clinique de stomathérapie pour être traités et ont été diagnostiqués avec une ulcération cutanée parastomiale chronique. Après un traitement standard de la plaie, l'application d'une pommade corticostéroïde topique et l'examen de l'appareillage, les ulcères ne s'amélioraient pas ou réapparaissaient. Un traitement avec une crème combinée composée de 0,2 % d'acide hyaluronique (AH) et de 1 % de sulfadiazine d'argent (SSD) a été mis en place et les deux patients ont présenté une cicatrisation complète.

Le traitement de l'ulcération cutanée parastomiale à l'aide de la crème à double action 0,2 % d'AH et 1 % de SSD a été couronné de succès pour ces deux patients, avec une réduction de la douleur et du liquide purulent constatée tout au long du traitement, ainsi qu'une réduction du coût du traitement par rapport aux protocoles standard.

**Mots clés** peau péristomiale, acide hyaluronique, plaie, sulfadiazine d'argent

**Pour les références** Carlin A. Treatment of chronic parastomal ulceration with silver sulfadiazine and hyaluronic acid: a case series. WCET® Journal 2024;44(1):36-39.

**DOI** <https://doi.org/10.33235/wcet.44.1.36-39>

*Soumis le 14 septembre 2023, Accepté le 27 novembre*

### INTRODUCTION

Le risque qu'un stomisé développe une complication cutanée péristomiale au cours de sa vie a été estimé entre 6 % et 80 %<sup>1</sup>. Les stomisés souffrant d'une complication cutanée sont plus nombreux à avoir une image négative de leur corps<sup>2</sup>. Les hommes stomisés souffrant d'une complication cutanée étaient 1,72 fois plus susceptibles de déclarer une image corporelle négative que les stomisés ne souffrant d'aucune complication cutanée, et les femmes stomisées étaient encore plus nombreuses à déclarer une image corporelle négative, soit 1,87 fois plus<sup>2</sup>. Ces complications sont à l'origine d'environ 40 % de l'ensemble des visites aux infirmières et infirmiers stomathérapeutes<sup>3</sup>.

Les causes des complications cutanées péristomiales et parastomiales peuvent être complexes et inclure des lésions chimiques, des traumatismes cutanés, des infections, des dermatites de contact et des affections liées à la maladie<sup>4</sup>. Les complications cutanées péristomiales sont plus fréquentes chez les patients ayant une iléostomie (57 %) et une urostomie (48 %) que chez ceux ayant une colostomie (35 %)<sup>5</sup>. Bien que les complications cutanées péristomiales, y compris les ulcères, soient assez courantes, les ulcères parastomiaux chroniques sont inhabituels et peuvent être difficiles à prendre en charge<sup>6</sup>.

Les stomisés qui développent des ulcères parastomiaux souffrent souvent de pathologies sous-jacentes telles que la maladie de Crohn, la maladie du côlon irritable (MCI) ou le pyoderma gangrenosum (PG). Le traitement et la prise en charge d'un ulcère parastomial consistent en un examen de l'appareillage, des soins de la plaie, un traitement systémique (si le patient est atteint de la maladie de Crohn, d'une MCI ou d'un PG) et un traitement local, généralement un corticostéroïde<sup>6</sup>. Si un patient ne souffre pas de la maladie de Crohn, de MCI ou de PG, son ulcère parastomial est susceptible de réagir rapidement à un traitement local de la plaie<sup>6</sup>. Les symptômes comprennent souvent des douleurs, des difficultés d'appareillage et des fuites<sup>6</sup>. Souvent, ces ulcères ne semblent pas graves, mais les stomisés décrivent une forte douleur brûlante, exacerbée par les changements d'appareillage<sup>6</sup>.

Les complications cutanées associées aux stomies ont un impact considérable sur la qualité de vie des stomisés, et il est essentiel qu'elles soient résolues rapidement. L'objectif de cette étude de cas est d'examiner deux stomisés souffrant d'une ulcération parastomiale pour laquelle le protocole de traitement standard a échoué. Les stomisés ont ensuite testé un nouveau traitement combinant 0,2 % d'acide hyaluronique (AH) et 1 % de sulfadiazine d'argent (SDA).

### ACTION DU PRODUIT

L'AH induit une réaction de réparation tissulaire accélérée, caractérisée par la croissance d'un tissu de granulation bien organisé. La liaison des récepteurs de l'AH engage les cellules endothéliales, les macrophages, les fibroblastes et les kératinocytes

#### Alison Carlin\*

Infirmière stomathérapeute diplômée certifiée  
Stomathérapie CNC  
Hôpital privé Knox, VIC, Australie  
Courriel [alison.carlin@healthscope.com.au](mailto:alison.carlin@healthscope.com.au)

et modifie leurs propriétés vers un état plus "orienté vers la réparation"<sup>7,8</sup>. Outre la stimulation des mécanismes de réparation cellulaire, l'importante capacité de liaison à l'eau des molécules d'AH offre des conditions idéales pour la migration et la reproduction des cellules qui forment de nouveaux tissus<sup>7,8</sup>.

Le SDA est une combinaison de deux agents antimicrobiens (argent et sulfadiazine) ayant des propriétés antibactériennes à large spectre et est particulièrement efficace contre les micro-organismes souvent présents dans les lésions cutanées infectées<sup>9</sup>. Appliqué sur des plaies exsudatives, le SDA libère ses ions d'argent qui augmentent l'effet bactériostatique du radical sulfamide. L'action antimicrobienne durable de l'association sulfadiazine-argent est due en partie à l'interaction continue avec les fluides sur le lit de la plaie, qui induit une libération lente et prolongée de l'argent<sup>9</sup>.

Il a été prouvé que le traitement combiné d'AH et de SDA (AH+SDA), comparé au SDA seul, accélère le processus de réparation tout en offrant une action antibactérienne à large spectre<sup>10</sup>. Des études cliniques ont démontré que l'utilisation du produit combiné AH+SDA permettait de réduire la durée des soins infirmiers, les dépenses et l'utilisation de médicaments contre la douleur<sup>11,12</sup>.

## PRÉSENTATIONS DE CAS

### Cas 1

Le patient TW est une femme de 80 ans qui a subi une proctocolectomie totale avec formation d'une iléostomie terminale en mai 2020. L'iléostomie de la patiente était saine et la peau péristomiale est restée intacte jusqu'à ce qu'elle se présente à la clinique de jour de stomathérapie en juillet 2021 avec un ulcère d'étiologie inconnue. L'ulcère mesurait 80 mm x 50 mm et était adjacent à la stomie à 10 heures. Il n'y avait ni douleur ni odeur, l'exsudat était peu séreux et la base de la plaie était souple.

#### Prise en charge et résultats

Le traitement instauré le 22 juillet 2021 (Figure 1) consistait en une pommade aux corticostéroïdes, un pansement antibactérien à base d'argent et un pansement hydrocolloïde. Le pansement a été changé tous les jours en même temps que l'appareillage de stomie. Après un mois de traitement (Figure 2), la plaie mesurait 100 mm x 50 mm, avec une base propre et un liquide purulent. La peau péri-lésionnelle était fragile et risquait de se détériorer davantage. Le chirurgien colorectal de la patiente avait envisagé une biopsie pour exclure une infection de la plaie avec PG si la plaie continuait à ne pas montrer de signes d'amélioration.

Le traitement initial a été interrompu et un traitement avec une crème contenant 0,2 % d'AH et 1 % de SDA a été mis en place (AH+SDA). Le traitement était quotidien et s'accompagnait d'un changement d'appareillage de stomie, ce qui était la préférence de la patiente (Figure 3).

Après le traitement avec la crème AH+SDA, la taille de la plaie a continuellement diminué jusqu'à ce qu'elle soit cicatrisée. Il n'y avait ni douleur ni odeur et l'exsudat séreux a diminué. Le 16 septembre (Figure 4), le traitement a été interrompu et il a été conseillé au patient de reprendre le traitement en cas de réapparition de dégradation de la plaie ; cependant, la plaie a continué à cicatriser (Figure 5) et était toujours cicatrisée près de 12 mois plus tard.

Le coût du traitement standard par rapport au traitement combiné AH+SDA a montré des différences significatives (Figure 6). Le traitement combiné AH+SDA était plus de 40 % moins cher par

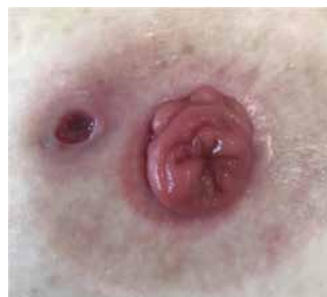

Figure 1. Étude de cas 1 - 22 juillet

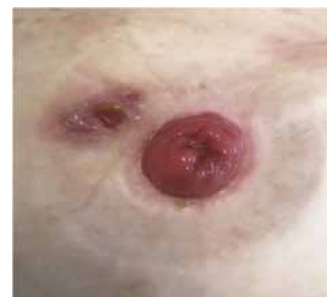

Figure 2. Étude de cas 1 - 19 août

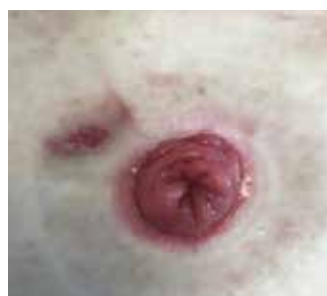

Figure 3. Étude de cas 1 - 2 septembre

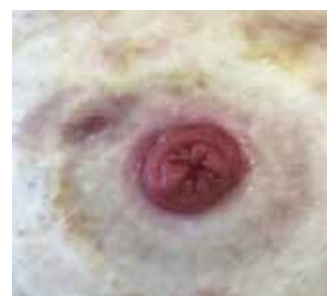

Figure 4. Étude de cas 1 - 16 septembre (fin du traitement)

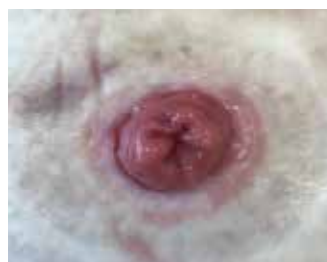

Figure 5. Étude de cas 1 - 1er octobre

changement de pansement, avec seulement 25 % du tube utilisé au total.

### Cas 2

Le patient ML est un homme de 84 ans à qui l'on a posé un conduit iléal en 2007. Le conduit iléal et la peau péristomiale du patient étaient sains après l'opération et n'avaient pas été examinés par un stomathérapeute depuis 11 ans. Le patient s'est présenté à la clinique ambulatoire de stomathérapie en juin 2021 avec une ulcération péristomiale et une perte de peau. L'ulcère mesurait 20 mm x 40 mm et s'étendait depuis le bord de la stomie de 12 heures à 7 heures. L'ulcère était extrêmement douloureux, avec une base visqueuse, un exsudat peu séreux, sans œdème ni odeur.

#### Prise en charge et résultats

Le traitement initié le 16 juin 2021 (Figure 7) consistait en une pommade aux corticostéroïdes toutes les deux semaines, un pansement barrière antibactérien à l'argent et de joints de stomie hydrocolloïde petit et grand. Le pansement a été changé selon les préférences du patient et en cas de fuite de l'appareillage de stomie, ce qui variait d'une fois par jour à une fois par semaine.

Après 6 semaines de traitement (Figure 8), l'ulcère était cicatrisé et le traitement a été arrêté ; cependant, le nouveau tissu de granulation dans la partie de l'ulcère située entre 5 et 7 heures semblait très fragile. Le patient s'est à nouveau présenté le 8 octobre, l'ulcère

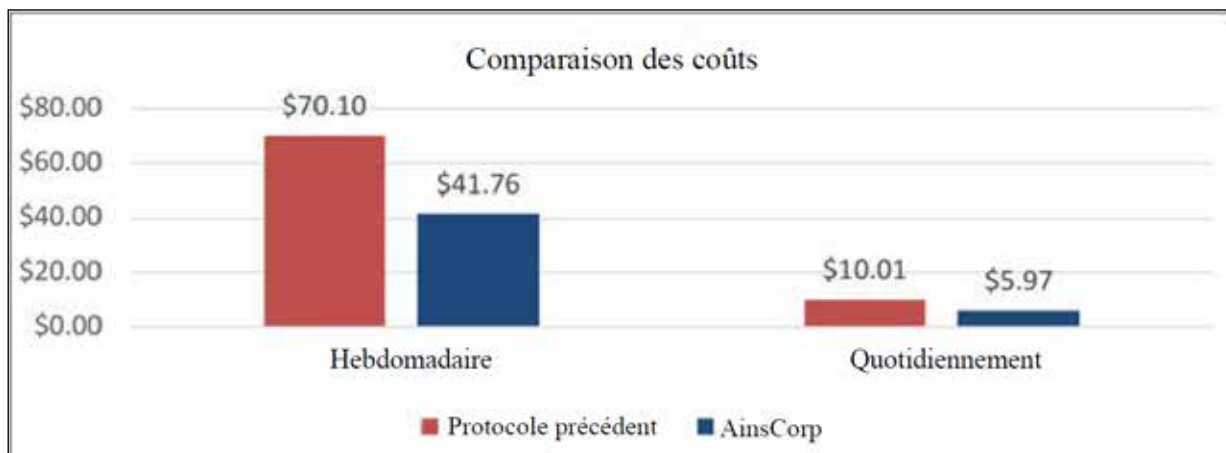


Figure 6. Cas 1 - comparaison des coûts du traitement standard et du traitement combiné AH+SDA sur une base hebdomadaire et quotidienne

s'étant à nouveau détérioré (Figure 9). La plaie mesurait 10 mm x 5 mm, avec une base pâle et visqueuse, une macération des bords de la plaie, un faible exsudat et aucune douleur, ni œdème ni odeur. À ce stade, le patient est revenu au régime de traitement initial, à savoir une pommade aux corticostéroïdes toutes les deux semaines, un pansement barrière antibactérien à l'argent et un joint de stomie

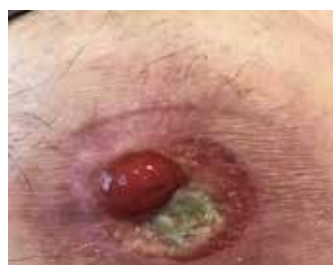

Figure 7. Étude de cas 2 - 16 juin

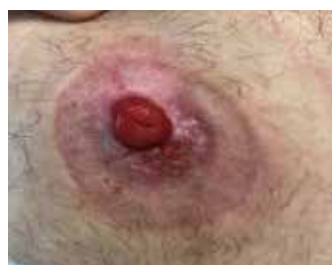

Figure 8. Étude de cas 2 - 6 août

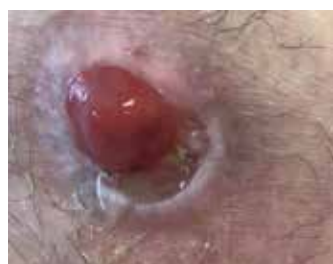

Figure 9. Étude de cas 2 - 8 octobre

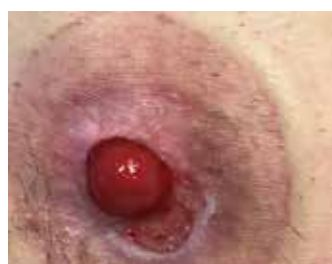

Figure 10. Étude de cas 2 - 15 octobre

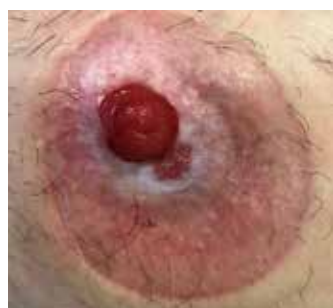

Figure 11. Étude de cas 2 - 29 octobre

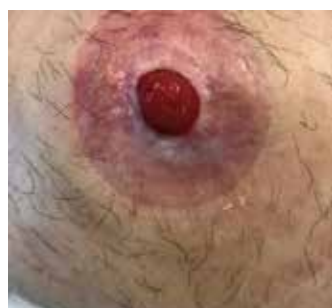

Figure 12. Étude de cas 2 - 26 novembre

hydrocolloïde. Le pansement a été changé tous les 2 ou 3 jours, en même temps que l'appareillage de stomie.

Après une semaine (Figure 10), la plaie s'est agrandie (10 mm x 20 mm), le traitement initial a été interrompu et un traitement avec une crème contenant 0,2 % d'AH et 1 % de SDA a été mis en place (AH+SDA). Le traitement était appliqué tous les deux jours en même temps que le changement de l'appareillage de stomie, selon les préférences du patient.

Après le traitement avec la crème AH+SDA, la taille de la plaie a continuellement diminué jusqu'à ce qu'elle soit cicatrisée. Deux semaines après le traitement initial (Figure 11), la plaie s'était réduite de 10 mm x 20 mm à 5 mm x 5 mm. Il y avait un tissu de granulation rose, un exsudat peu séreux et une certaine macération sur les bords de la plaie. Aucune douleur, œdème ou odeur n'a été constaté. Six semaines après le traitement (Figure 12), la plaie était cicatrisée et l'est toujours depuis.

Le coût du traitement standard par rapport au traitement combiné AH+SDA a montré des différences significatives (Figure 13). Le traitement combiné AH+SDA a permis de réduire de plus de 50 % le nombre de changements de pansements, avec seulement 25 % du tube utilisé au total.

## DISCUSSION

Les deux patients présentaient des ulcères parastomiaux d'étiologie inconnue qui ne se sont pas résorbés avec le traitement standard. Après le traitement avec la crème combinée 0,2 % d'AH et 1 % de SDA (AH+SDA), les ulcères ont été pris en charge et cicatrisés avec succès. Une quantité de crème combinée de la taille d'un petit pois a été appliquée en fine couche directement sur l'ulcère à l'aide d'un coton-tige, sans pansement secondaire, et l'appareillage de stomie a été appliqué par-dessus. L'application de crème sous la plaque de base n'a pas affecté l'adhérence de l'hydrocolloïde, et les deux patients n'ont pas signalé de fuite ou de soulèvement de la plaque de base avant le changement de poche. Ce traitement a facilité la sortie des patients de la clinique de stomathérapie, et les deux ulcères sont restés cicatrisés depuis.

## CONCLUSION

Le coût du traitement standard par rapport au traitement combiné AH+SDA était significatif. Dans le cas 1, le coût du traitement standard était 1,68 fois plus élevé que celui du traitement combiné,

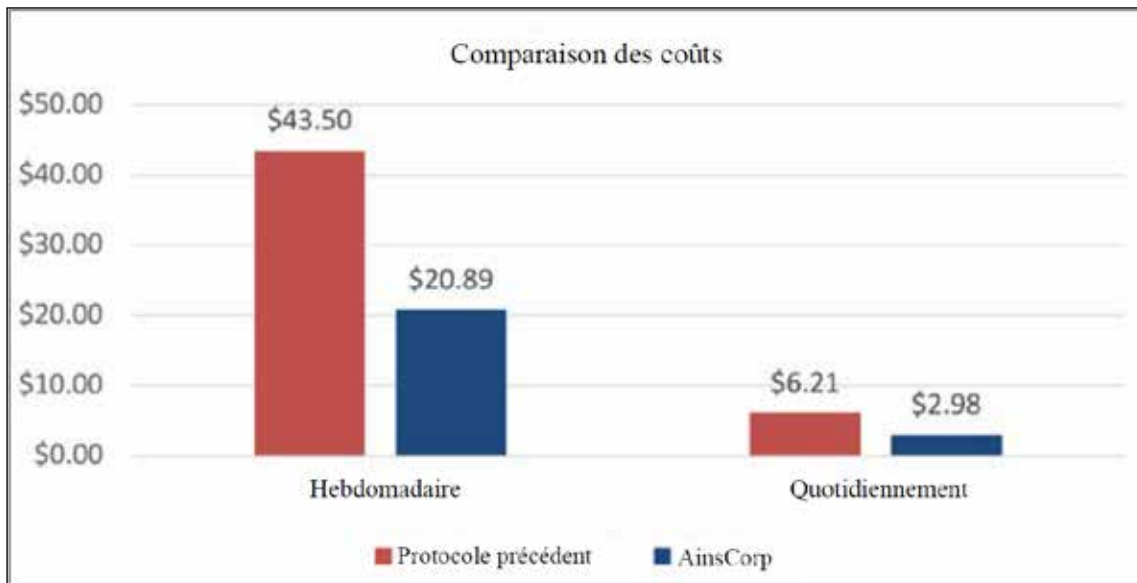


Figure 13. Cas 2 - comparaison des coûts du traitement standard et du traitement combiné AH+SDA sur une base hebdomadaire et quotidienne

et dans le cas 2, le coût du traitement standard était 2,08 fois plus élevé que celui du traitement combiné. En outre, le traitement standard a échoué pour les deux patients et les plaies n'étaient toujours pas cicatrisées après plusieurs semaines de traitement, alors que le coût du traitement combiné a été calculé en fonction du temps nécessaire à la cicatrisation des plaies. La différence de coût significative de la crème combinée AH+SDA par rapport au traitement standard des ulcères parastomiaux (sans tenir compte des examens supplémentaires du GP pour les scripts de Kenacomb<sup>®</sup>) indique qu'il pourrait s'agir d'une intervention efficace et peu coûteuse qui pourrait être appliquée dès la première présentation d'un ulcère parastomial.

## REMERCIEMENTS

Les patients ont consenti à l'utilisation de leurs données pour cette étude de cas. Les photographies ont été prises avec le consentement verbal et écrit des patients.

## CONFLIT D'INTÉRÊT

Les auteurs ne déclarent aucun conflit d'intérêt.

## FINANCEMENT

Les auteurs n'ont reçu aucun financement pour cette étude.

## RÉFÉRENCES

1. Norman T, Haesler E, Carville K, et al. Establishing a consensus on stomal, parastomal and peristomal complications. *J Stomal Therapy Aust* 2022;42(2):10–19.
2. Nichols TR, Riemer M. Body image perception, the stoma peristomal skin condition. *Gastrointest Nurs* 2011;9(1):22–26.
3. Antonini M, Arena R, Mancini S, et al. Peristomal skin changes: what treatment should be adopted? Results of an observational multi-centre study. *WCET J* 2018;38(1):30–34.
4. Taneja C, Netsch D, Rolstad BS, et al. Clinical and economic burden of peristomal skin complications in patients with recent ostomies. *J Wound Ostomy Cont Nurs* 2017;44(4):350–357.

5. Herlufsen P, Olsen AG, Carlsen B et al. Study of peristomal skin disorders in patients with permanent stomas. *J Wound Ostomy Cont Nurs* 2013;40(4):400–6.
6. Yeo H, Abir F, Longo WE. Management of parastomal ulcers. *World J Gastroenterol* 2006;12(20):3133–7.
7. Chen CP, Hung W, Lin SH. Effectiveness of hyaluronic acid for treating diabetic foot: a systematic review and meta-analysis. *Dermatol Ther* 2014;27(6):331–6.
8. Voigt J, Driver VR. Hyaluronic acid derivatives and their healing effect on burns, epithelial surgical wounds, and chronic wounds: a systematic review and meta-analysis of randomized controlled trials. *Wound Repair Regen* 2012;20(3):317–31.
9. Farris A, Prosdocimi M, Bevilacqua C. Association of hyaluronic acid and silver sulphuriazine for topical use: rational basis and recent clinical evidence in wound healing. *Farmaci* 2010;9(6):1–7.
10. Costagliola M, Agrosi M. Second degree burns: a comparative, multicentre, randomized trial of hyaluronic acid plus silver sulfadiazine alone. *Curr Med Res Opin* 2005;21(8):1235–40.
11. Soma PF, Stella M, Comitini S. Role of a HA based hyaluronic acid in re-epithelisation: a clinical model. 37th National Meeting of the Italian Society of Plastic, Reconstructive, and Aesthetic Surgery, 1988.
12. Torregrossa F, Caroti A. Clinical trial of the topical use of hyaluronic acid-soaked gauzes in the treatment of sluggish ulcers. *Giorn It Derm Vener* 1983;118.